UNIVERSITE CLAUDE BERNARD - LYON I
U. F. R. FACULTE DE MEDECINE LAENNEC

METHODES D'EXPLORATION DE LA DEGLUTITION

Mémoire De :
"Physiologie Oro-Faciale"
présenté à LAENNEC
le 24 Juin 1999

par DURANTET Bertrand

UNIVERSITE CLAUDE BERNARD - LYON I
U. F. R. FACULTE DE MEDECINE LAENNEC

METHODES D'EXPLORATION DE LA DEGLUTITION

Mémoire De :
"Physiologie Oro-Faciale"
présenté à LAENNEC
le 24 Juin 1999

par DURANTET Bertrand

SOMMAIRE : "Méthodes d'exploration de la déglutition"

RESUME p.2

INTRODUCTION
. But p.3
. Définition p.3
. Physiologie p.3

1 Méthodes p.5

2 Résultats p.5

3 Discussion p.6

3.1 Techniques p.6
. examen clinique p.6
. méthodes électrophysiologiques p.7
. méthodes endoscopiques p.9
. détection des sons laryngés p.10
. méthodes radiologiques p.11
3.2 Analyse p.18
. examen clinique p.18
. endoscopie et vidéofluoroscopie p.19
. méthodes électrophysiologiques p.22
. détection des sons laryngés p.22
. méthodes radiologiques p.23
* tomographie p.23
* échographie p.23
* IRM p.24
* vidéoscintigraphie oropharyngée p.24

CONCLUSION p.25

REFERENCES

RESUME :

C'est grâce à diverses méthodes d'exploration de la déglutition que les mécanismes physiologiques de la déglutition ont pu être décrits avec précision et qui, de nos jours, permettent le diagnostic des dysfonctionnements du carrefour aérodigestif.

Il faut distinguer 4 groupes de méthodes, sans oublier qu'un examen clinique soigneux reste nécessaire avant toute exploration complémentaire.

En effet, un examen clinique va pouvoir, grâce à l'interrogatoire, préciser la plainte du patient ; l'observation se portera sur la prise alimentaire par le malade, sur sa posture, et se poursuivra par la palpation des tissus cutanés cervicaux et des cartilages laryngés, ainsi qu'un examen de la cavité buccale.

Cependant, cela reste insuffisant pour détecter certaines maladies de la déglutition, ainsi qu'une étude plus poussée de sa physiologie. On a recourt alors à des techniques "non imagées", par exemple, pour étudier les différents aspects physiologiques de la déglutition ; aucune de ces procédures ne donnent une image de l'anatomie oropharyngée ou de la nourriture qui va être déglutie, mais utilise le signal électrique émis, pendant la déglutition, par les muscles de la sphère oro-faciale (électromyographie) et les mouvements du larynx (électroglottographie) - Méthodes électrophysiologiques - , la pression générée (manométrie) ou encore le bruit laryngée produit - Méthodes de détection des sons laryngées. Une autre méthode, moins scientifique, existe, utilisée chez des patients trachéotomisés : le "Blue Dye Test".

Ces procédures s'opposent aux techniques dites "imagées", simple, comme les méthodes endoscopiques, ou plus complexes, comme les méthodes radiologiques, utilisant les ultra-sons (échographie), ou des produits de contraste (vidéofluoroscopie, cinéradiographie, tomographie, IRM, cinéscintigraphie).

On peut cependant les coupler pour obtenir la "vidéomanométrie" (manométrie et vidéofluoroscopie) et ainsi obtenir un maximum d'informations, lors de l'exploration de la déglutition.

INTRODUCTION

But :

Ce mémoire a pour objectif de mettre à jour les différentes méthodes d'exploration de la déglutition - utilisées par les ORL.

Pour chacune d'elle, on définira, en se référrant aux publications des dix dernières années, concernant les écrits non-pathologiques, les techniques utilisées, accompagnées de tableaux et de graphiques ; puis, dans une deuxième partie, on discutera les méthodes, en les comparant entre elles, pour mettre en exergue leurs caractères contraignants ou facilements utilisables, pour définir leurs limites, sans oublier de citer leurs avantages.

Ainsi, ce mémoire pourra, pour des personnes non-initiées, ou des praticiens, servir de points de départ, de base ou d'annexe permettant de mieux les guider dans le choix d'une technique spécifique, en vue d'un examen complémentaire de la déglutition.

Définition :

A présent bien connue, la déglutition est une action rapide de moins d'une seconde, complexe, impliquant de multiples structures anatomiques. Le pharynx à lui seul, est contrôlé par 26 muscles et 6 nerfs crâniens.

Cependant, le résultat est simple : c'est le passage du contenu buccal, ingéré, à l'oesophage proximal. Pour que cela s'accomplisse normalement, le pharynx devient tour à tour, conduit aérien et conduit alimentaire.

Pour cela, la coordination entre les deux phases est telle qu'elle empêche le passage d'aliments dans l'oropharynx et la trachée, lors du transfert, et qu'elle empêche aussi l'accumulation de résidus alimentaires, une fois le passage à travers le sphincter inférieur de l'oesophage (SIO) effectué.

Physiologie :

La déglutition normale se divise en quatre phases ; les deux premières étant volontaires, et les deux dernières, des phases réflexes, déclenchées par la stimulation de récepteurs oropharyngés (*cf.* fig.1 et annexe 1) :

* Une "*phase préparatoire*", où la mastication, l'indentation, la section et l'insalivation forment une mélange cohésif et homogène - le bol alimentaire - qui sera d'autant mieux propulsé qu'il sera bien insalivé. Celui-ci est positionné dans une

depression médiale de la face dorsale de la langue, permettant d'être plaqué contre le palais dur.

* Une "*phase orale*", où le bol, présent dans la cavité orale, est isolé par fermeture des lèvres et du nasopharynx. L'initiation volontaire de la déglutition débute avec des mouvements de la langue, déplaçant postérieurement le bol ; sa pointe vient se plaquer contre les dents, pour former un plan d'inclinaison antéro-postérieur et le propulser ainsi dans le pharynx, après ouverture de l'oropharynx.

* Une "*phase pharyngée*", reflexe, déclenchée au niveau de l'arc antérieur de la loge amygdalienne, continue de déplacer, sans marquer d'arrêt, le contenu buccal en partie postérieure. Le reflexe de déglutition provoque de nombreux et rapides mécanismes physiologiques pharyngés ; l'occlusion vélo-pharyngée permet d'éviter l'entrée de matériaux dans le nasopharynx. L'évacuation pharyngée débute, transférant le bol du pharynx au sphincter supérieur de l'oesophage (SSO). De plus, le larynx s'élève et l'épiglotte bascule ; la pénétration d'aliments dans les voies aériennes est donc évitée.

* Une "*phase oesophagienne*", avec la relaxation du SSO, permettant le passage du bol dans l'oesophage et le déclenchement de péristaltismes oesophagiens.
Cette dernière phase se termine par la fermeture du SSO.

Enfin, avant la reprise de la respiration, s'il reste quelques résidus alimentaires, ils seront obligatoirement éliminés du pharynx, par de nouvelles déglutitions, permettant ainsi de prévenir toutes inhalations, dans la trachée.

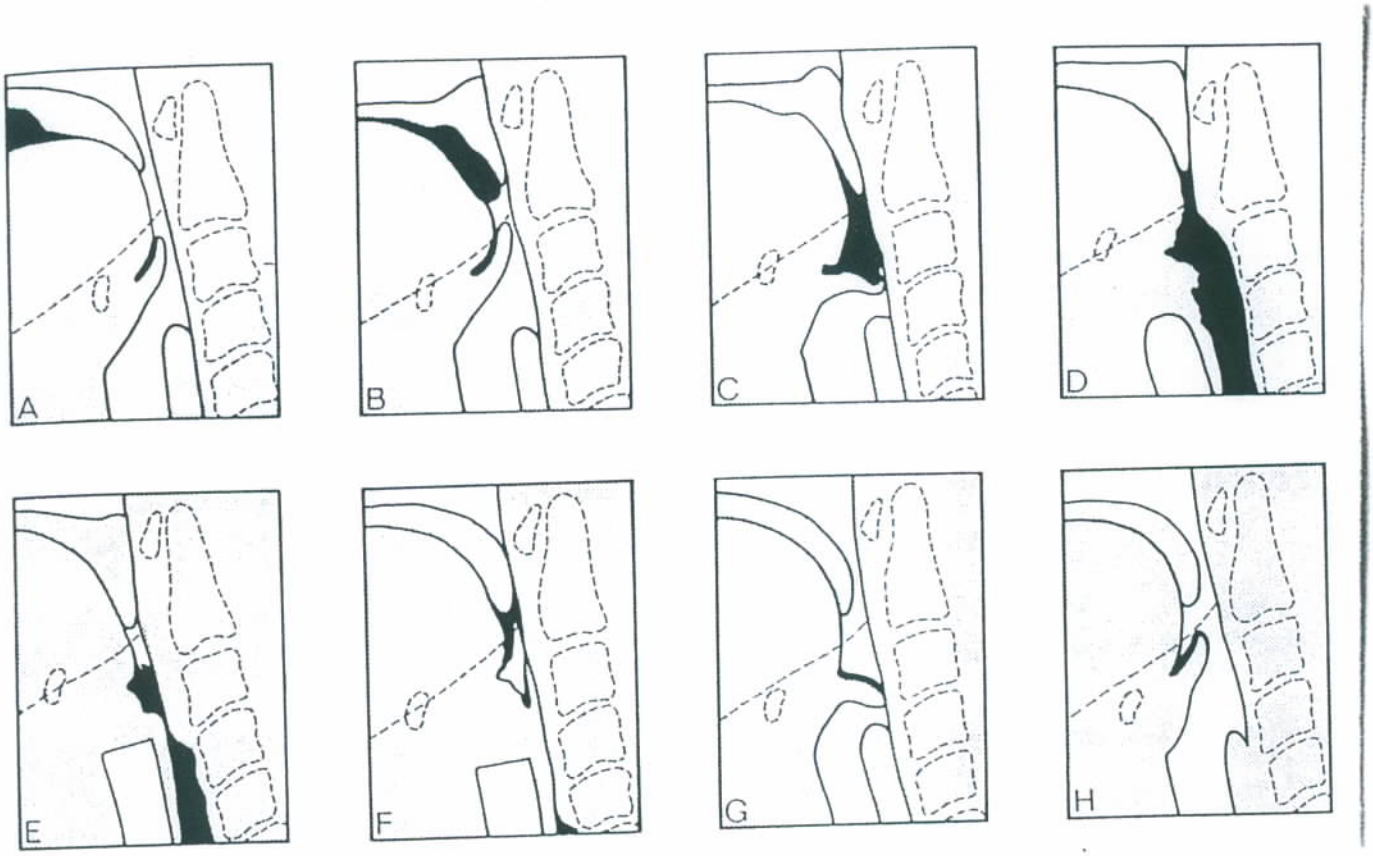

Fig. 1

Légende: Différentes phases d'une déglutition normale:

A- positionnement du bol dans la cavité orale, par fermeture postérieure, par apposition de la base de la langue et du palais mou

B- transport du bol vers l'oropharynx, par fermarure du nasopharynx

C- entrée du bol dans l'hypopharynx supérieure, avec positionnement horizontal de l'épiglotte

D- bascule de l'épiglotte, protégeant les voies aériennes supérieures, et distension du segment pharyngo-oesophagien

E-F- contraction pharyngée propulsant le bol vers l'oesophage

G-H- retour à l'état de repos.

(Ott & Pikna., 1993)

1 - METHODES

Pour la rédaction de ce mémoire bibliographique, il a été nécessaire d'utiliser une banque de données qui regroupait tous les articles médicaux, issus des périodiques scientifiques.

Pour cela, le MedLine [R] a été consulté entre les années 1988 et 1998 ; les mots clés utilisés ont été : "exploration", "déglutition", "swallowing" et une liste de tous les écrits, des dix dernières années, comportant ces mots réunis, est alors affiché, puis enregistrée.

Dans un deuxième temps, l'utilisation de l'Encyclopédie Médico-Chirurgicale a permi une première approche du sujet, nécessaire au travail de sélection, mais aussi de compléter, par ses propres références, la liste établie précédemment.

Chacun des 150 articles sélectionnés est agrémenté d'un résumé, du nom du périodique auquel il appartient - avec le numéro du volume, la date - de la langue et d'une référence ISSN.

2 - RESULTATS

Parmi ces 150 articles, n'ont été gardés que les écrits français et anglais, ciblés sur la physiologie de la déglutition - après lecture du résumé ; ainsi, 25 articles sont ressortis de ce criblage, répondant à ces différents critères imposés (cf. *Références*).

Grâce à la référence ISSN et Myriade[R], il a ensuite été possible de les localiser.

3 - DISCUSSION

3.1 TECHNIQUES

a) Examen clinique

C'est le premier contact entre le malade et le médecin, qui doit s'effectuer systématiquement avant n'importe quel examen. Elle inclue une évaluation médicale - physique et psychomotrice - étude du dossier et interrogatoire - et même psychosociale, surtout chez les enfants, dont les facteurs externes pourraient être à l'origine d'un trouble de l'alimentation ou de la déglutition.

* Déterminer l'état nutritionnel et respiratoire du patient,

* Déterminer le niveau de conscience du patient, pour savoir si la famille ou le personnel soignant doivent être présents,

* Evaluer la composante fonctionnelle des mécanismes de la déglutition,

* Déterminer la nature et la sévérité du déficit,

*Evaluer l'habilité du patient à exécuter des mouvements compensatoires,

*Déterminer si une étude radiologique est nécessaire.

(Ott et coll., 1993 ; Palmer et coll., 1993)

En revanche, le premier objectif de l'exploration fonctionnelle de la déglutition est de préciser la complexité du trouble ; en effet, cette notion sera déterminante pour orienter la suite de l'exploration et pour prendre une décision thérapeutique.
Avant d'étudier la déglutition elle-même, l'orthophoniste, selon Ott et Palmer (Ott et coll., 1993 ; Palmer et coll., 1993), doit examiner la cavité buccale, pour définir le volume, le contrôle et les mouvements de la langue, des lèvres, ainsi que l'amplitude des mouvements du voile, sa position et sa symetrie, au repos et pendant la phonation. La musculature faciale peut révéler quelques faiblesses musculaires, particulièrement autour de la mandibule, ainsi qu'une asymétrie des contractions.

De plus, le cou est palpé, à la recherche d'oedème ou de fibrose, et le larynx est mobilisé manuellement pour évaluer l'ascension laryngée (fig. 2). Il ne faut pas non plus oublier d'étudier la voix ; si elle est altérée, on suspectera des stases pharyngées ou une fermeture laryngée réduite.
La parole sera analysée aussi pour voir s'il existe des disfonctionnements respiratoires laryngé, vélo-pharyngé, lingual ou labial.

Dans un deuxième temps, l'observation du patient durant son alimentation permettra d'évaluer la phase orale et pharyngée de la déglutition ; en effet, regarder le

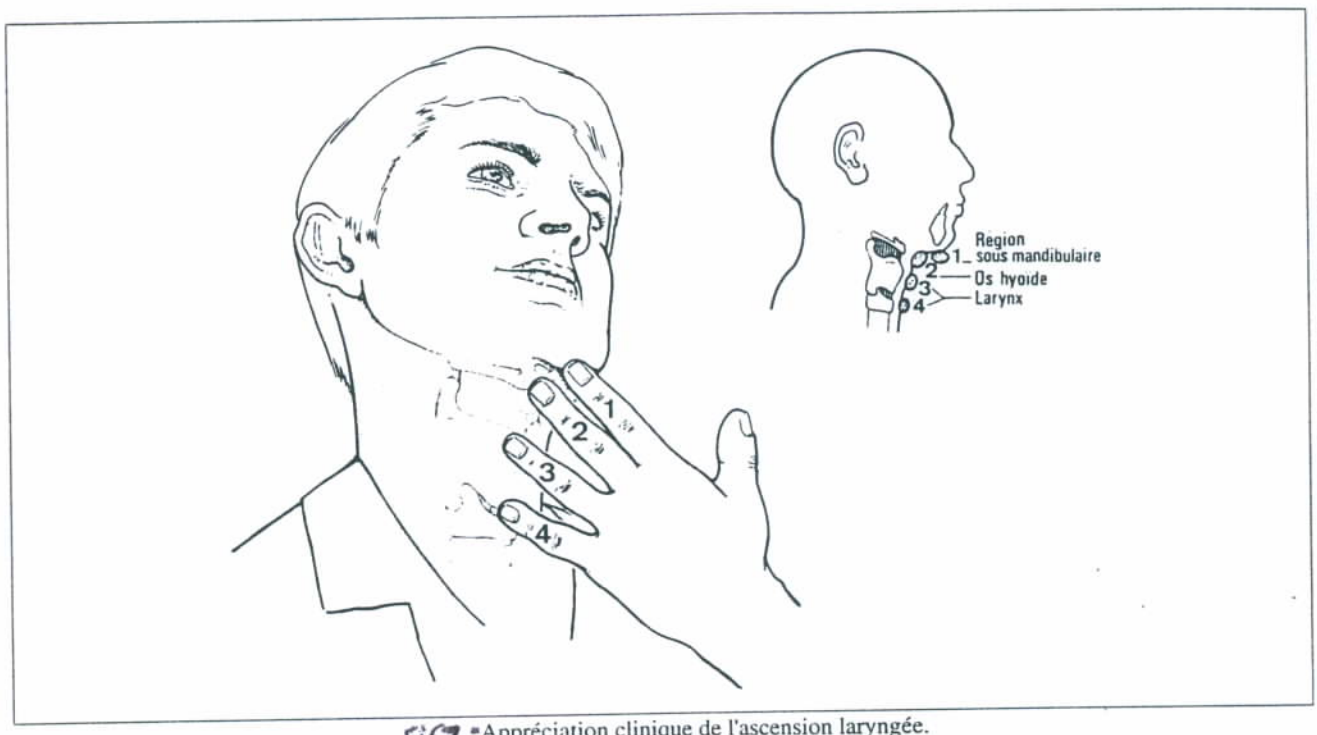

FIG 2 : Appréciation clinique de l'ascension laryngée.

malade manger, i.e. prendre ses aliments, les porter à la bouche et les déglutir est un moyen à la fois simple et efficace de préciser cette complexité et d'avoir une vision globale et synthétique.

Pour cela, une variété de matériaux liquide, semi-solide et solide sont utilisés pour voir l'habileté du patient à les manoeuvrer (Ott et coll., 1993).
L'étude débute avec de petits volumes d'eau ou de jus d'otange, pour utliiser progressivement des matériaux plus volumineux et plus visqueux, comme un jus sirupeux, des fruits et des puddings. On étudiera ainsi :
la compétence labiale, la fermeture buccale, le temps de transfert du bolus jusqu'à l'isthme du gosier, la mastication, l'efficacité du rassemblement des aliments au centre de la cavité buccale, la qualité de l'ascencion laryngée, la répétition des efforts de déglutition pour une même bouchées, ainsi que l'existence ou non de reliquats alimentaires buccaux ou hypopharyngés (Ott et coll., 1993).

Ainsi, des difficultés dans l'initiation de la déglutition, des difficultés à boire ou à mâcher, une perte d'aliments ou de salives, révèlent une phase orale anormale ; des régurgitations nasales traduiront une insuffisance vélo-pharyngée, et les fauusses routes avec toux, une anomalie de protection des voies aériennes supérieures (VAS), lors de la phase pharyngée (Low et coll., 1993).

Juste après une déglutition, on étudiera une phonation "ah" pour détecter du matériel alimentaire stagnant à la surface des cordes vocales ; mais, dans le cas de troubles déglutitoires, il est préférable de compléter l'examen par une laryngoscopie indirecte ou une endoscopie (Langmore et coll., 1991).

b) Méthodes électrophysiologiques

- L'électromyographie (EMG) :

L'EMG des muscles oropharyngés du voile permet de recueillir l'activité électrique provenant d'un champ musculaire large ou provenant d'un muscle bien bien identifié, par voies naturelle - endobuccale - ou cutanée - électrodes de surface et électrodes-aiguilles. On obtient ainsi des informations temporelle et spatiale sur la contraction de certains muscles impliqués dans la déglutition, et leur synchronisme.
(Dantas et coll., 1990 ; Logemann, 1994 ; Renault et coll., 1992)

L'EMG n'est pas une technique de routine dans l'exploration de la déglutition. Pourtant, l'enregistrement des muscles du pharynx et de l'oesophage a été étudié depuis près de 50 ans et une partie des connaissances acquises sur la physiologie de la

déglutition l'ont été sur l'homme grâce à l'EMG. Plusieurs méthodes sont utilisables :

Electrodes de surface et électrodes bipôlaires.

Pour l'étude de la déglutition, Renault (Renault et coll., 1992) utilise des électrodes-aiguilles, pour une EMG classique de détection et stimulo-détection - stimulation du muscle par un choc électrique carré, bref (0,2 ms), d'intensité supramaximale (30 à 70 mA) - des muscles peauciers de la face et pour une EMG originale des muscles de la langue, du grand hypoglosse, du voile du palais, ainsi qu'une étude dynamique de la succion-déglutition.

L'activité EMG est détectée par une aiguille-électrode bifilaire concentrique de très fins calibre (0,35mm) ; la contraction initiale en réaction à l'introduction de l'aiguille (reflexe nociceptif) et le cri de faim du nouveau-né seront bien différencié. On enregistre l'activité électrique des différents muscles du voile, de la langue, des constricteurs pharyngés, du cricopharyngé et des intrinsèques et extrinsèques du larynx, durant 2 à 5 secondes.

Le tracé est ensuite analysé, dans son aspect général, son amplitude moyenne, ainsi que la morphologie et la durée des potentiels d'unité motrice - PUM - (*cf.* fig.3). Pour l'étude dynamique, des aiguilles monofilaires seront utilisées, de diamètre inférieur, pour enregistrer simultanément l'activité de deux muscles différents ; mais, bien que les techniques varient, elles sont toujours utilisées de façons comparatives et bilatérales.

- L'électroglottographie (EGG) :

C'est une technique récente qui permet de mesurer les variations d'impédence lors de l'élévation laryngée et qui procure des informations similaires à celle de l'EMG (Logemann, 1994).

L'EGG est moins utilisée dans l'exploration de la déglutition, mais ,grâce à des électrodes positionnées au dessus du cartilage thyroïde, elle permettra une analyse similaires des résultats (Pouderoux et coll., 1996 ; Logemann, 1994).
Cependant, il existe des méthodes moins invasives d'exploration de la déglutition, comme la détection des sons laryngés (Boiron et coll., 1997 ; Lebel et coll., 1990).

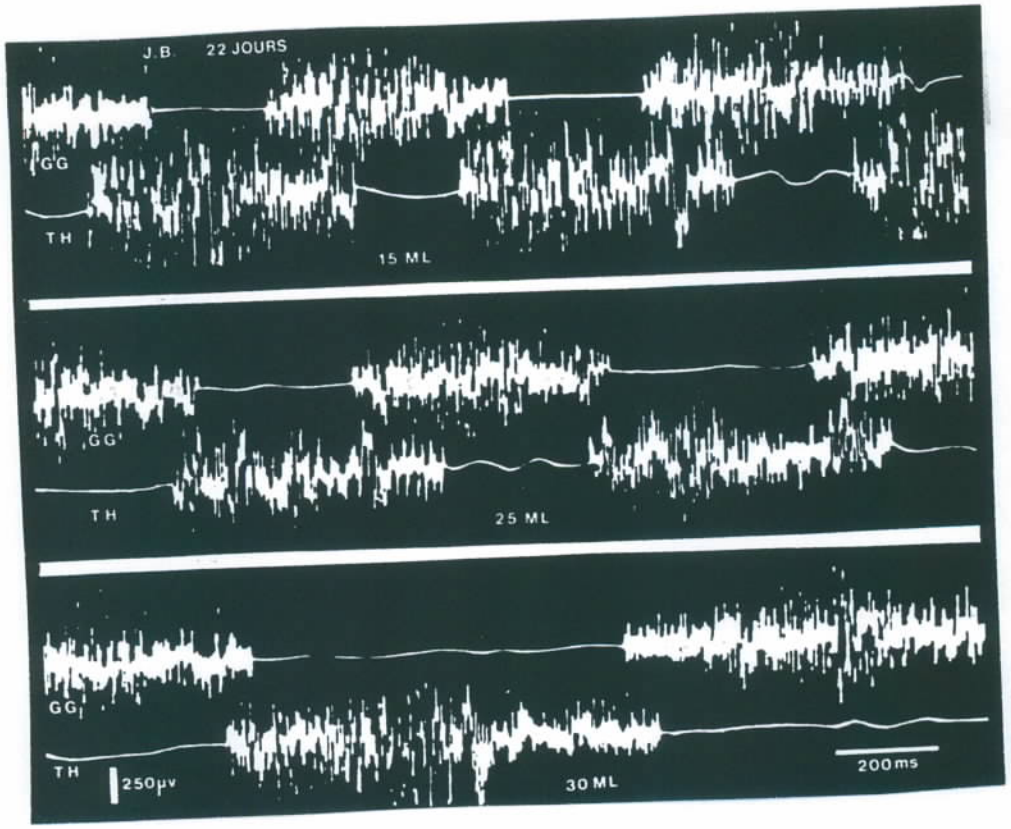

Figure 3 : EMG dynamique de la succion-déglutition : enregistrement continu simultané à l'aiguille électrode monofilaire, d'un muscle témoin du temps buccal, le génioglosse (GG) et d'un muscle témoin du temps pharyngien, le thyrohyoïdien (TH) pendant la prise d'un repas liquide au biberon. Tracés normaux à l'âge de 22 jours chez un sujet témoin né à terme. Trois extraits au début de repas (haut) et en fin de repas (milieu et bas). La mise en jeu des deux muscles est systématiquement alternante. Noter l'augmentation de durée des volées et des phases de repos en fin de repas. ML : quantité de liquide ingérée.

(Renault et coll., 1992)

c) Méthodes endoscopiques

Permet d'évaluer les structures anatomiques anormales, par visualisation directe des cavités buccale, pharyngée et laryngée - avec les cordes vocales - et donne, indirectement des informations sur la motricité des différents composants de la déglutition.
Récemment, un protocole a été validé, associant à l'évaluation motrice une évaluation sensitive, et ce, toujours au chevet du malade (Aviv et coll., 1998 ; Langmore et coll., 1991).

L'endoscopie peut être simple, à l'oeil nu, ou couplée à une vidéocaméra, la "vidéoendoscopie" (Bastian, 1991 ; Langmore et coll., 1991).
Pour cela, il est nécessaire d'avoir un nasofibroscope (ex : ENF-P2 ; Olympus Corp.), une source lumineuse au xénon (ex : Storz 610), une caméra
(ex : Newvicon) et un magnétoscope comprenant un "time code" et un ralenti (ex : Sony BVU 870), le tout, reliés à un moniteur
(ex : CVM ; Sony Medical Electronics), ainsi qu'un canal aspirateur, lors de stases salivaires, appréciable pour visualiser la motricité du plan cordal.

Si le patient ne peut se déplacer, l'examen se fera à son chevet, et durera, en moyenne, 20 minutes. Après avoir expliqué le déroulement de l'examen, le fibroscope est introduit par les narines, après anésthésie locale (ex : Tétrocaïne à 2% ; Pontocaïne) ; il n'en faut pas beaucoup, pour ne pas altérer les mécanismes de la déglutition.
L'examen se déroule en deux temps :

+ Evaluation des voies aérodigestives, sans déglutition, pour repérer un quelconque déficit :
On débute par le palais en étudiant la fermeture vélopharyngée - voile et mur du nasopharynx - en demendant au patient une déglutition à sec, une phonation (chiffres et voyelles) ainsi qu'un "sss" prolongé, pour évaluer une insuffisance structurale ou fonctionnelle vélopharyngée. Puis, au niveau pharyngé, scruter la base de la langue, l'hypopharynx, avec les sinus piriformes, et la musculature pharyngée ; cela permet de vérifier l'existence ou non de salive et d'évaluer la motricité pharyngée en lui demendant de produire le son le plus aigu possible ; dans le cas de mobilité pharyngée réduite, le patient effectuera un son grave, ou bien la manoeuvre de Valsalva. Au niveau laryngé, il faudra évaluer la mobilité, le contrôle et la fermeture du plan glottique ainsi que la sensibilité oropharyngée, en utilisant le bout du nasofibroscope, séquentiellement et bilatéralement, sur les murs pharyngés latéraux et postérieurs, l'épiglotte et les cordes vocales, normalement ressenti par le patient.

+ Evaluation de la déglutition :

Après avoir placé la fibre optique au niveau du laryngopharynx, le patient doit, tour à tour, avaler de l'eau (colorée au bleu de méthylène), de la crème et un gâteau. Pendant un instant, le champ visuel laryngé sera obstrué - à cause du bol alimentaire ; c'est pourquoi il faut se concentrer sur les mécanismes d'initiation de la déglutition et, après passage du bol, rechercher l'existence de résidus alimentaires dans les vallécules et les sinus piriformes, la qualité et l'efficacité du reflexe de toux et les fausses routes.

Cependant, l'évaluation endoscopique "classique" ne permet pas une analyse sensorielle directe. En incluant un test discriminatif de la sensibilité laryngopharyngée, Aviv (Aviv et coll., 1998) obtient ainsi une méthode plus performante que celle de Bastian. En effet, il est important de connaître l'existence d'un déficit sensoriel qui peut, par une mauvaise initiation des reflexes de protection, entrainer des fausses routes et, par complication, des pneumonies souvent mortelles chez les personnes agées.

Le matériel et le protocole sont les mêmes que pour l'évaluation endoscopique normale ; mais, comporte un temps supplémentaire :

Avant d'administrer les aliments liquides ou solides, le test sensitif est réalisé en utilisant une impusion d'air pour stimuler la muqueuse des sinus piriformes et de la région aryépiglottique (innervé par le nerf laryngé supérieur). Pour cela, on introduit par le nez, et sans anesthésiant - de préférence, un laryngoscope flexible (ex : Pentax Precision Instrument Corporation) muni d'un canal relié au stimulateur à air, délivrant durant 50 ms, une pression variant de 0 à 15 mmHg. Cette stimulation va déclencher un reflexe laryngé adducteur fermant les cordes vocales en plus d'une réponse psychophysique, permettant de mieux objectiver les troubles sensoriels chez des patients ayant un déficit sensoriel conscient.

d) Détection des sons laryngés

C'est l'étude des bruits déglutitoires produits au niveau pharyngé, lors du passage du bol alimentaire ; il est la conséquence de la turbulence des fluides et de l'activité du complexe musculaire - permettant l'ascenscion laryngée, les mouvements de l'épiglotte, l'ouverture du SSO et le passage du bol à travers l'hypopharynx. On peut ainsi différencier un sujet sain d'un sujet malade dysphagique, rien qu'à partir des sons produits ; ils seront moins aigus, voir même "pétillants" lors de fausses-routes (Hamlet et coll., 1990 ; Lebel et coll., 1990).

Chaque sujet doit ingérer à son rythme, en position assise, 100 ml d'eau et 100 ml de yahourt, à 5 minutes d'intervalle, ou bien par bolus de 1 à 20 ml, à 1 minute d'intervalle. L'enregistrement des sons, pour chaque protocole, se fait sur une petite surface (1 cm^2), avec un microphone (ex : Monacor ECM-2005, bande passante 50-16000 Hz), placé au niveau de la trachée, sous le cartilage cricoïde, orienté vers l'oesophage, de sorte à éviter les interférences dûes aux pulsations carotidiennes. Le signal sonore est directement transcrit, graphiquement (ex : Alvar Recorder) et enregistré. Pour chaque tracé, on note la fréquence, l'amplitude (mV), ladurée (ms) et le profil (plat, monophasique et biphasique).
L'amplitude sera ainsi le reflet de l'intensité du son, et dépendra de la position de l'interface du microphone.

Un capteur Doppler peut être associé à cette technique (Lebel et coll., 1990) - *cf.* fig.4, 5, 6 - situé en position médiane, montrant les mouvements de projection et de retrait du muscle mylo-hyoïdien ; ou encore le coupler avec un accéléromètre (ex : Vibromèter 501M 601) qui va capter les vibrations à la surface du cou et qui donnera un signal de meilleur qualité que celui d'un simple microphone, que l'on synchronisera avec des images vidéofluoroscopiques (Hamlet et coll., 1990).

e) Méthodes radiologiques

Ce sont des méthodes de choix car elles respectent au mieux les conditions de la déglutition physiologique. Les examens statiques (comme le transit pharyngo-oesophagien "standard") peuvent mettre en évidence des anomalies, comme les fausses routes, mais ne donnent qu'une image fragmentée de la déglutition. Or, c'est un phénomène à la fois rapide et complexe et la possibilité de filmer ces examens permet de visualiser l'ensemble du déroulement de la déglutition et de détecter, avec plus de sensibilité, un quelconque disfonctionnement (Ekberg et coll., 1997).

- La vidéoradioscopie :

C'est une étude dynamique de la déglutition qui comprend deux méthodes, peu différentes l'une de l'autre : la "vidéofluoroscopie" et la "cinéradiographie".

Elles permettent une évaluation morphologique et fonctionnelle de la déglutition, grâce à l'utilisation d'un produit de contraste, que l'on visualise depuis la cavité buccale jusqu'à l'oesophage ; elle joue un rôle important dans la rééducation, pour diagnostiquer et évaluer une thérapie (Dodds et coll., 1990 ; Kahrilas et coll., 1995 ; Langmore et coll., 1991 ; Low et coll., 1993).

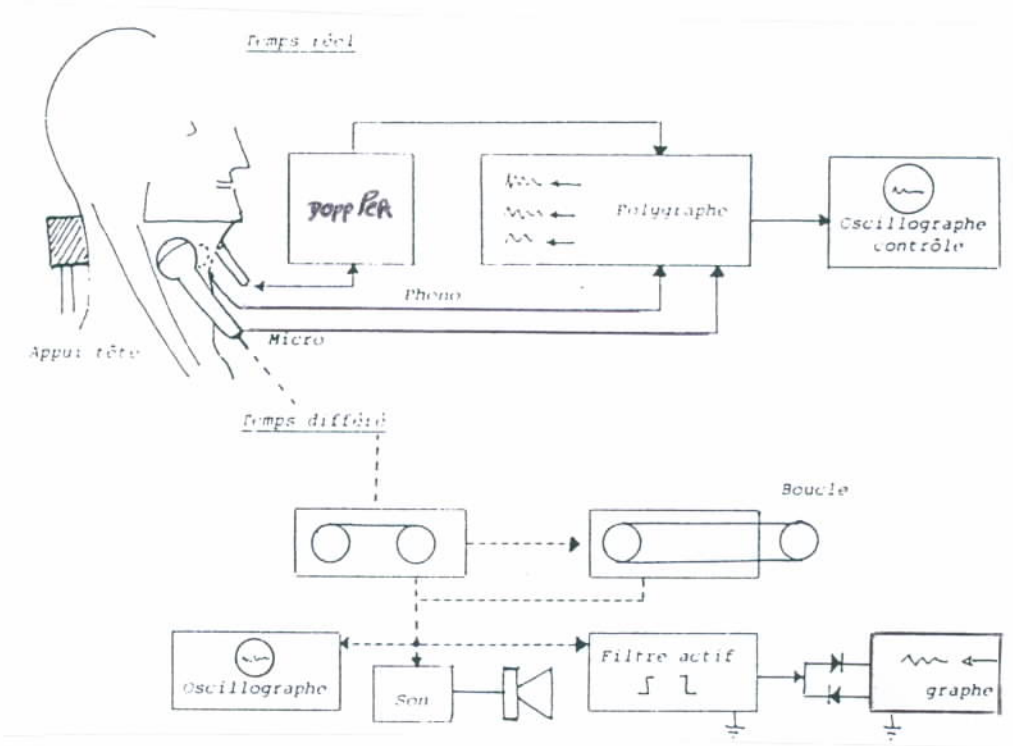

Figure 4 : Organigramme de la chaine d'enregistrement en temps réel et différé (Lebel et coll., 1989)

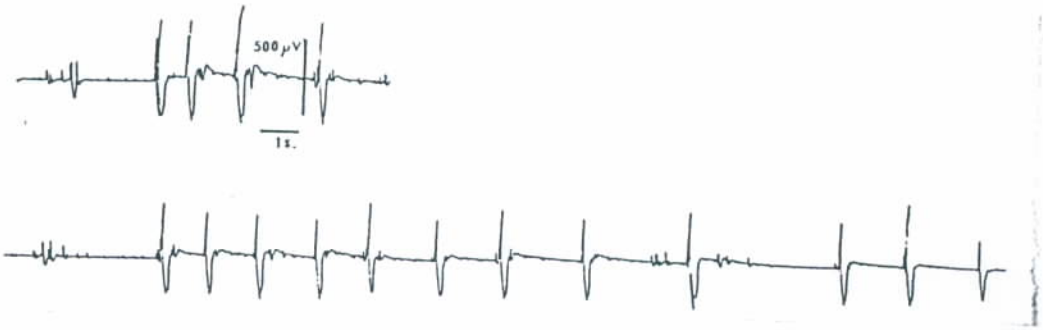

A - Exemples typiques d'un enregistrement du sons laryngés lors de la déglutition de 100 mL d'eau (tracé du haut) et 100 mL de yahourt (tracé du bas) chez un même sujet.
Le temps d'ingestion totale est plus court avec l'eau, et avec un nombre de déglutition inférieur.

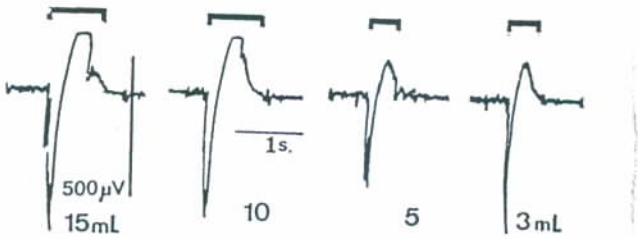

B - Evolution du signal sonore avec des volumes décroissants (15, 10, 5 et 3 mL).

Figure 5 : Etude de la déglutition par les sons laryngés produits

(Boiron et coll., 1997)

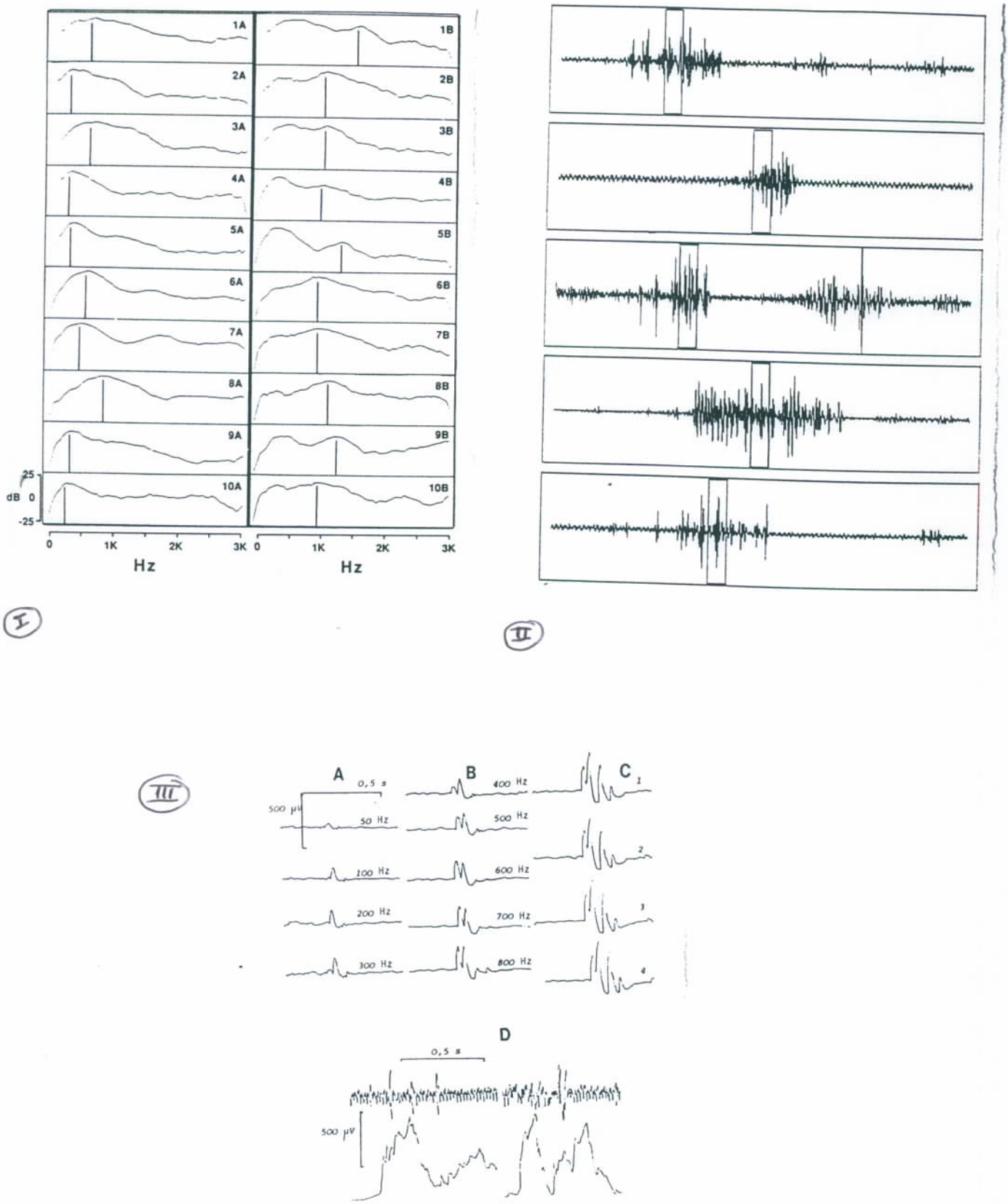

Figure 6 : Etude de la déglutition par les sons laryngés produits - légendes pages suivantes - (Hamlet et coll., 1990 ; Lebel et coll., 1989)

Légendes de la figure 6 :

I - Exemples de changements spectraux, à 40 ms d'intervalle, enregistrés par un accéléromètre, durant la déglutition. 10 sujets sont étudiés :

- colonne A : représente un point du temps proche de 0 ms,
- colonne B : représente les spectres obtenus 21 ms après la déglutition.

(Hamlet et coll., 1990)

II - Exemples de résultats obtenus par un accéléromètre, durant une déglutition ; le signal étant capté au niveau de la gorge. Les fenêtres indiquent les points à partir desquelles on peut obtenir les spectres, illustrés précédemment.

(Hamlet et coll., 1990)

III - A - B - C : Boucle du signal magnétophonique. Déglutition d'eau. Filtrage passe bas pour différentes fréquences croissantes. De haut en bas : A = 50, 100, 200 et 300 Hz ; B = 400 à 800 Hz ; C = 1 à 4 KHz. Amplitude 500 µV. Temps 0,5 s.

III - D : Comparaison des signaux obtenus dans des conditions comparables de gain 500 µV entre le microdynamique en haut et le capteur phonopiezosensible, en bas. Ce dernier au gain plus élevé, est sensible aux fréquences basses. Déglutition de salive = temps 0,5 s.

(Lebel et coll., 1989)

Cependant,pour recueillir le plus d'informations possibles, lors d'un même examen, les études récentes couplent ces techniques - fluoroscopiques - à d'autres méthodes d'exploration de la déglutition ; ainsi, la "manométrie" devient "vidéomanométrie" (Ekberg et coll., 1997 ; Olsson et coll., 1998). Par conséquent, cette technique sera décrite avec les méthodes radiologiques.

Comme pour l'examen clinique, les radiologues utilisent des aliments-tests de viscosité croissante, incluants des suspensions barytées (Dantas et coll., 1990 ; Dodds et coll., 1990 ; Ekberg et coll., 1997 ; Kahrilas et coll., 1995 ; Low et coll., 1993 ; Palmer et coll., 1993 ; Ott et coll., 1993) ou encore, une solution de contraste iodé, comme Renograpin-60 (Pouderoux et coll., 1996) ; ils seront positionnés dans la cavité buccale par une seringue ou un cathéter, en bolus de 2 à 20 ml, correspondant aux volumes physiologiques.

Dantas (1990) utilise un liquide baryté (liquide E-Z, E-Z-EM), de faible viscosité (200 cp), dilué à 40g/L, et une pâte barytée (60000 cp), préparée avec 300g de sirop de myrtille et 100g de barium ; la densité de chacun de ces aliments-tests est, respectivement, de 1,4 et 2,8 g/cm^3. L'exploration se limite à la cavité orale, au pharynx et à la portion cervicale de l'oesophage ; il est d'abord conseillé de garder le bol baryté 10 secondes dans la bouche (Ekberg et coll., 1997), avant de commencer l'expérience, permettant ainsi d'évaluer le volume ingéré - celui-ci sera disproportionné chez des patients atteints d'apraxie ou d'une désensibisation oropharyngée. Ainsi, si l'examen clinique a suggéré un disfonctionnement de la phase orale ou pharyngée, mais qui n'a pas encore été révélé, il est possible d'augmenter le volume à avaler, pour décompenser la déglutition. Entre chaque prise, le patient doit boire de l'eau, pour éliminer les résidus contrastés potentiels et doit aussi être repositionné systématiquement - c'est le temps le plus important - que ce dernier soit assis ou debout.

Selon une vue de fâce ou de profil (*cf.* fig.7), la vitesse de saisie est de 30 images par seconde, sur cassette, enregistrées par un magnétoscope (ex : Sony VO 9800), codant, au centième de seconde près, chaque image.

Chacune d'elle sera ainsi analysée, pour identifier des points particuliers ; mais, les mesures des mouvements des structures oropharyngées, à partir d'une étude vidéofluoroscopique, sont difficile à obtenir. Pour faciliter cette analyse biomécanique de la déglutition pharyngée, le laboratoire d'analyse vidéo de la "Northwestern University" a ainsi mis au point un programme pour digitaliser, mettre en valeur et relever les différents mouvements pharyngés - comme les mouvements antéro-supérieurs de l'os hyoïde et du larynx, contribuant à l'ouverture cricopharyngée (Logemann et coll., 1989).

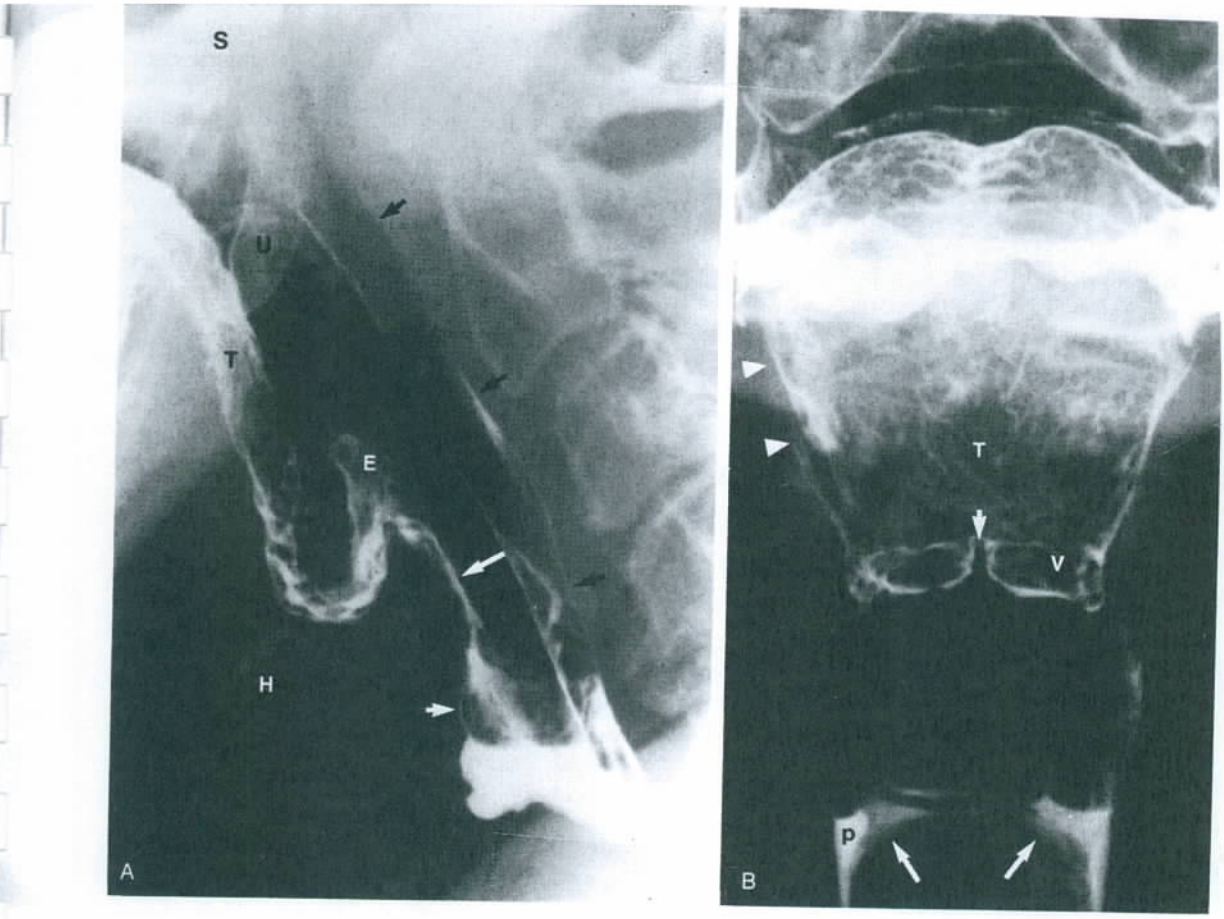

Figure 7: Vue normale du pharynx, en vidéoflouroscopie

A- vue latérale du pharynx durant la phonation, révélant la base de la langue (T), située en avant, pour ouvrir l'oropharynx. La phonatiopermet de séparer la base de langue de la pointe de l'épiglotte (E). Le palais mou (S) s'appose sur le mur pharyngé postérieur. La portion uvulaire du voile (U) est bien visible. Les deux aryépiglottes (grande flèche blanche) sont positionnés en arrière, alors que le mur antérieur des sinus piriformes (petite flèche blanche) est en avant. Le mur pharyngé postérieur (flèche noire) n'est que partiellement recouvert de barium. H = os hyoïde

B- vue frontale du pharynx montrant les vallécules (V), séparées par le glosso-épiglottique médian (petite flèche blanche). La fosse amygdalienne droite (triangle blanc) est vue de profil. La vue de fâce de la base de la langue (T) révèle de petits nodules, dûs à l'existence de follicules lymphoïdes. L'impression laryngée est limitée, en partie inférieure, par les sinus piriformes (P).

Pour cela, on utilise un magnétoscope muni d'un ralente et d'une pause, couplé à un ordinateur (*cf.* fig.8) ; l'analyse de chaque image comporte 5 points essentiels :

- Digitalisation des images,
- Identification des points de référence, pour modifier les mouvements de la tête, l'amplitude et l'angle postural,
- Identifications anatomiques,
- Calculateur pour déterminer les coordonnées de chacun de ces points,
- Un programme pour exprimer ces mesures en fonction du temps.

De plus, grâce au "time code", on peut coupler les images fluorographiques avec n'importe quelles autres données :

- EMG/EGG (Pouderoux et coll., 1996)
- Tomographie (Kahrilas et coll.? 1995)
- Sons laryngés (Olsson et coll., 1998)
- Manométrie (Dantas et coll., 1990 ; Kahrilas et coll., 1992 ; Olsson et coll., 1998).

* Vue de face :

Des modifications sur les aliments peuvent être faites avant que le patient ne soit repositionné pour cette nouvelle vue ; en effet, la projection frontale est faite sur tous les patients, excéptés ceux qui ne peuvent être positionnés correctement. De plus, pour optimiser la visualisation des structures anatomiques (recherche d'une tumeur) et des mouvements (recherche d'une paralysie). Il peut aussi lui demander de parler, pour enregistrer les mouvements de la glotte (Dodds et coll., 1990 ; Low et coll., 1993 ; Palmer et coll., 1993). En augmentant les volumes, il est possible de déterminer si les fausses routes dépendent des volumes ingérés ; mais, dans tous les cas, l'examen sera stoppé si le patient présente d'importantes fausses routes ou des difficultés à avaler (Ott et coll., 1993).

* Vue de profil :

En position debout, le pharynx est initialement examiné, de profil. Pour les sujets âgés, le dentier doit rester en place, sous peine d'altérer la déglutition ; des images de la cavité orale (surtout pendant la mastication), du voile, de la base de la langue, de l'oropharynx, de l'hypopharynx, du larynx et du segment pharyngo-oesophagien sont enregistrés lors de la déglutition (*cf.* fig.9). La séquence standard de nourriture utilisée est un liquide de faible densité, un liquide de forte densité et un solide.

Chaque liquide est présenté avec une petite cuillère (5ml), puis dans une tasse (volume non contrôlé) ; avec la cuillère, le patient déglutie au signal donné par le radiologue, alors qu'avec la tasse, il boit normalement. Après, chaque patient ingère une nourriture solide.

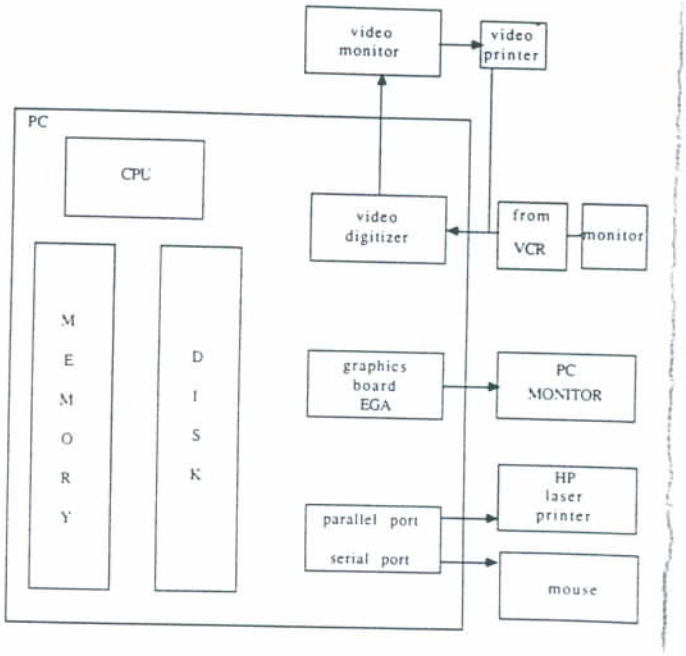

Figure 8 : schéma du montage informatique utilisé dans les analyses biomécaniques de la déglutition. PC = ordinateur personnel ; CPU = unité centrale ; VCR = magnétoscope ; HP = Hewlett Packard ; EGA = adaptateur d'extansion graphique.

(Logemann et coll., 1989)

Figure 9 Motricité oropharyngée normale; six images vidéofluoroscopiques en vue latérale, révélant les phases orale et pharyngée de la déglutition normale

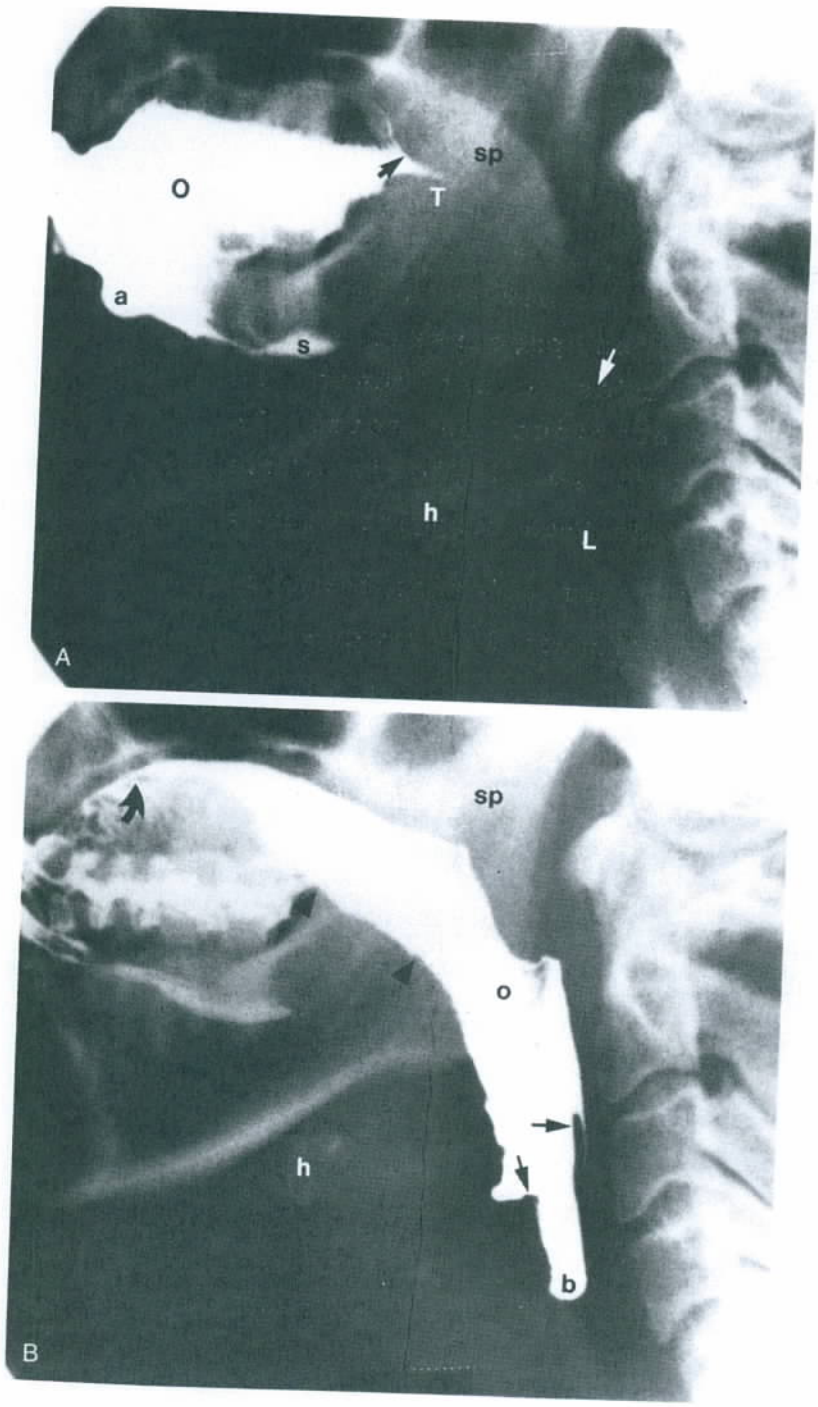

A- le bol baryté s'écoule dans la cavité buccale (O) et dans les espaces sublinguaux antérieurs (a) et latéraux (s). La portion antérieure du palais mou (flèche noire) est tirée vers la base de la langue (T) pour éviter le passage du bol vers l'oropharynx. L'épiglotte (flèche blanche) est plaquée sur la base de la langue. Le vestibule laryngé est ouvert (L) pour le passage d'air vers le larynx. sp = palais mou ; h = os hyoïde

B- passage du bol dans l'oropharynx. La pointe de la langue (flèche courbe) se place contre le palais dur, et forme un plan incliné (triangle noir) en direction de l'oropharynx (o). Le palais mou (sp) s'élève et se plaque contre le mur pharyngé postérieur. L'os hyoïde (h) se déplace en haut et en avant et l'épiglotte en bas et en arrière. Le vestibule laryngé est fermé. On note cependant que le SSO reste collabé.

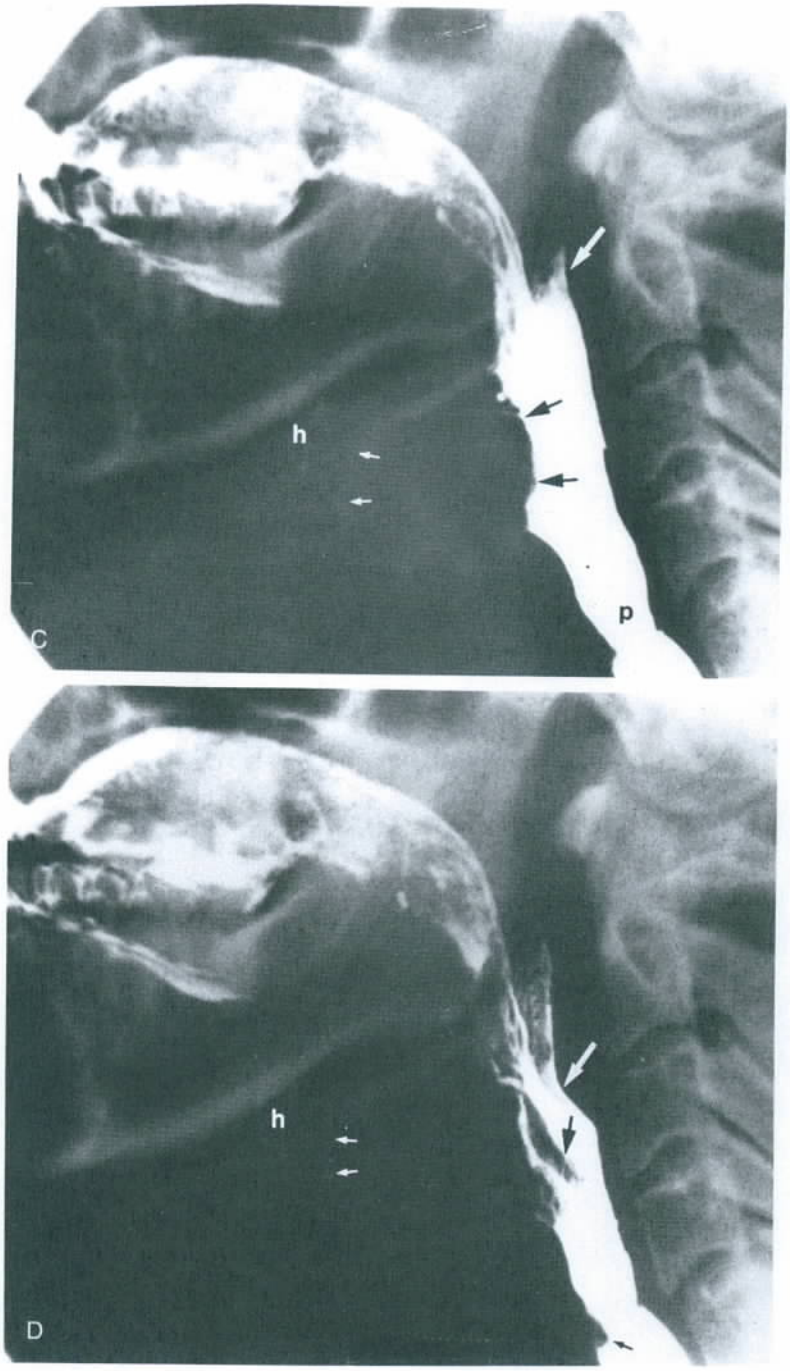

C- passage du bol à travers l'oropharynx et l'hypopharynx. Le barium a été éliminé de la cavité buccale. L'os hyoïde (h) s'est déplacé en haut et en avant, entraînant le cartilage thyroïde (bord antérieur indiqué par les deux petites flèches blanches). L'épiglotte (flèches noires) a basculé et repose sur le mur pharyngé antérieur. La grande flèche blanche indique la contraction du muscle constricteur pharyngé moyen (appartenant au mur pharyngé postérieur), participant à la clairance pharyngée. Le SSO est ouvert (p).

D- passage de l'hypopharynx. Contraction du muscle constricteur pharyngé inférieur (flèche blanche) créant un abaissement du mur pharyngé postérieur. L'épiglotte reste discrète (grande flèche noire). La petite flèche noire indique un excès de muqueuse, postérieure au cartilage cricoïde.

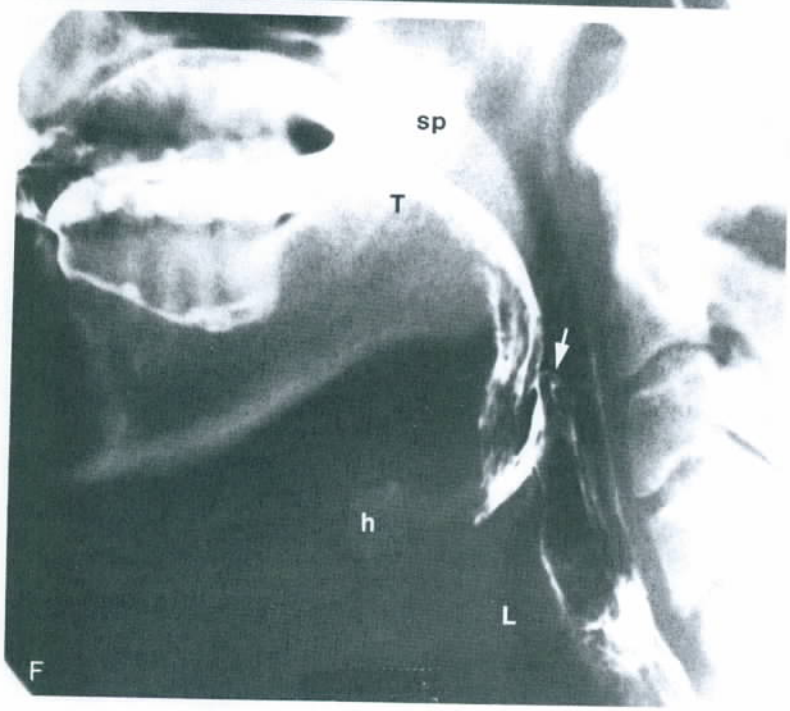

E- retour à la position de repos. Le bol baryté a dépassé le pharynx. Le palais mou (sp) s'abaisse, permettant l'accès aux fosses nasales. L'os hyoïde s'abaisse (h). Le cartilage thyroïde (flèches blanches) s'éloigne de l'os hyoïde. La pointe de l'épiglotte (flèche noire) s'élève. Le vestibule laryngé (L) s'ouvre.

F- fin de la déglutition "barytée". Le pharynx et le larynx ont retrouvés leurs positions de repos. Le palais mou (sp) est à présent au contact du tiers moyen de la langue (T), faisant communiquer le nasopharynx avec la trachée. Le vestibule laryngé (L) est ouvert. L'os hyoïde s'est déplacé en bas et en arrière et l'épiglotte (flèche) est complètement redressée. Il n'y a plus de traces de barium au niveau du vestibule laryngé et des cordes vocales.

* Vues obliques antérieures droite et gauche :

Peuvent être utiles pour dégager au mieux une image tumorale, notamment du fond d'un sinus piriforme ou d'une vallécule. Ces vues ne sont pas systématiques et elles sont réalisées "à la demande" (Low et coll., 1993).

Cependant, la technique de vidéofluoroscopie est parfois remplacée par la "cinéradiographie" - ou "radiocinéma"- (Sundgren et coll., 1993) qui permet d'obtenir des images d'excellente qualité ; la vitesse de prise de vue est de 50 images par seconde, analysées par ordinateur (ex : Tagarno 35 CX analector), ce qui permet, grâce à une vue latérale, de mesurer l'élévation laryngée, en prenant comme référence les cordes vocales. Pour cela, les mesures s'effectuent en deux points de la déglutition (*cf.* fig. 10) :

- lorsque l'apex du bol est au niveau des vallécules,
- lorsque l'élévation est maximale.

Malgré tout, cette technique comporte quelques inconvénients, non négligeables...

- La vidéomanométrie :

Les variations de pressions oropharyngées sont-elles le résultats du passage du bol alimentaire ou d'une vague de contraction pharyngée ? On ne peut y répondre avec la vidéofluoroscopie ou la manométrie, prise séparément. Ansi, grâce à la vidéomanométrie, pourra être visualiser la position du bolus par rapport à la localisation des capteurs de pression et même analyser les causes et les effets des disfonctionnements pharyngés (Ekberg et coll., 1997 ; Logemann, 1994 ; Olsson et coll., 1998).

En effet, à l'aide de cathéters ou jauges de contraintes, la manométrie permet d'étudier les variations de pression intra-luminale pharyngo-oesophagienne, au repos et lors de la déglutition, créee par les murs pharyngés, le péristaltisme oesophagien, la relaxation ou contraction des sphincters. Cette technique apporte ansi des informations temporelles, comme la durée de la vague de contraction pharyngée (*cf.* fig.11).

Le système manométrique comprend plusieurs capteurs électroniques, de pression, de 4,6 mm de diamètre, espacés de 3 cm les uns des autres. Les 3 proximaux sont des capteurs standarts (ex : Konisberg Instrument, Inc.) balayant un champ de 120°, alors que le capteur distal (ex : Konisberg), lui, permet de relever les variations de pression sur 360°.

Le système d'Olsson n'est pas compliant (Olsson et coll., 1998) ; la compliance volumétrique est de 7.10^{-6} mm^3/mmHg, et admet une augmentation de pression supérieure à 2000 mmHg/sec. Toutes les valeurs sont rxprimées en mmHg et les capteurs

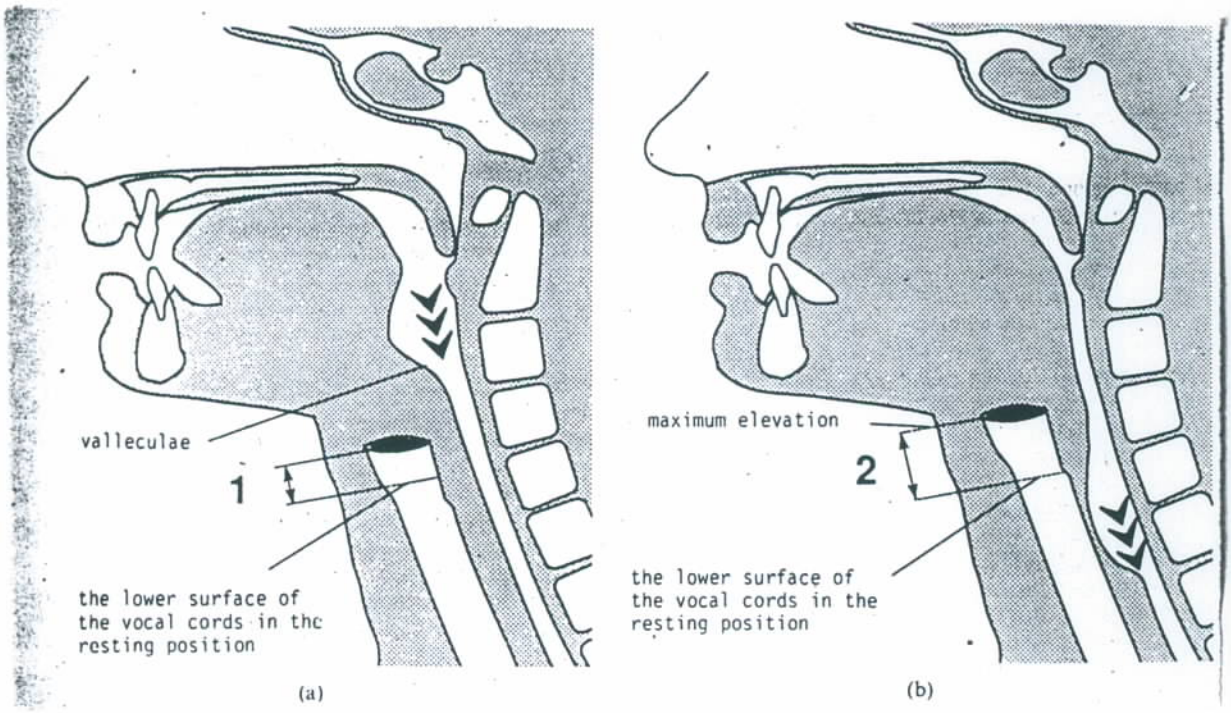

Figure 10 : (a) mesure des distances de l'élévation laryngée lorsque l'apex du bol est au niveau des vallécules (1),

(b) et lorsque l'élévation est maximale (2), en considérant le plan glottique comme point de référence.

(Sundgren et coll., 1993)

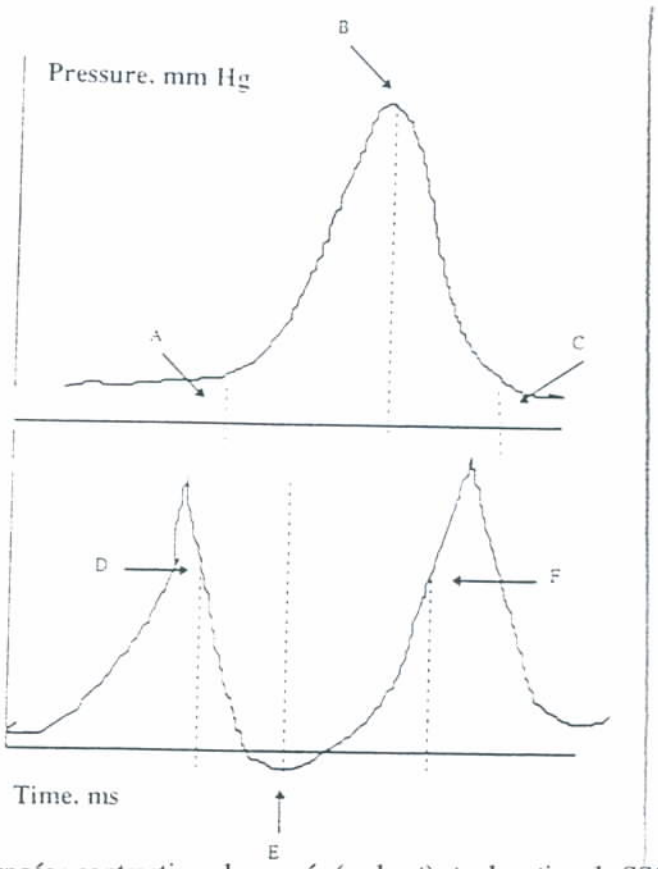

Figure 11 : Manométrie pharyngée : contraction pharyngée (en haut) et relaxation du SSO (en bas) ;

- En abscisse, le temps (ms) et en ordonnée, la pression (mmHg).
- Les flèches A, B et C indiquent respectivement le début, le maximum et la fin de la contraction pharyngée ; l'intervalle de temps entre A et C est la durée de contraction ; le taux de contraction (dP/dT) est le changement de pression, entre A et B, divisé par l'intervalle de contraction - entre A et B.
- Les flèches D, E et F indiquent respectivement le début, le milieu et la fin de la relaxation pharyngée

(Olsson et coll., 1998)

sont calibrés dans un bain à 37°C, pour 0 et 50 mmHg. Le signal reçu sera digitalisé et enregistré sur un polygraphe A/D Convertisseur (ex : Synetics), avec une vitesse de défilement de 100 mm/sec.

La sonde est passée par le nez et positionnée fluoroscopiquement, comme le nasofibroscope, de telle sorte que le capteur distal soit au niveau de l'oesophage cervical, et les trois proximaux, à la limite de l'oropharynx et de l'hypopharynx, en regard du vestibule laryngé, et au niveau du SSO. Tous les micro-capteurs sont radio-opaques, ce qui facilite leur identification en fluoroscopie.

Les enregistrements se font, durant 10 secondes, sans déglutition, et durant la déglutition, avec 10 ml de liquide baryté de densité moyenne.

L'image vidéofluoroscopique, en vue latérale, visualisant le corps des vertèbres, le palais dur et la colonne d'air supraglottique, sera enregistrée (ex : Sony U-matic, modèle VO-9800) et superposée à l'enregistrement manométrique (ex : Microeye Video Output Cart).

Une analyse image par image est faite (Kahrilas et coll.,1992) des données temporelles, en relation avec l'ouverture du SSO, définit comme étant le temps 0:

- Temps du transit pharyngé
- Vitesse du bolus pharyngé
- Durée de l'ouverture radiologique du SSO
- Temps de relaxation du SSO

L'étude des données spatiales, apportées par les images vidéofluoroscopiques, se fait par ordinateur, qui définit les coordonnées des différentes structures anatomiques et aboutit à un graphique à trois axes (*cf.* fig.12) ; pour chaque déglutition, 40 images sont ainsi détaillées tous les 1/30 ème de seconde- la 15ème image correspondant toujours à l'ouverture du SSO.

Ainsi peuvent être mesurées les amplitudes des mouvements antérieurs et supérieurs de l'os hyoïde, l'amplitude des pressions pharyngées, la pression maximum du SSO (Dantas et coll.,1990).

- La tomographie :

Les techniques radiographiques conventionnelles représentent seulement la silhouette de la chambre pharyngée, lors de la déglutition ; par cette technique, on obtient des coupes horizontales de la chambre pharyngée, permettant de définir l'aire, le volume, la forme et la fraction ingérée du bol (Ergun et coll., 1993).

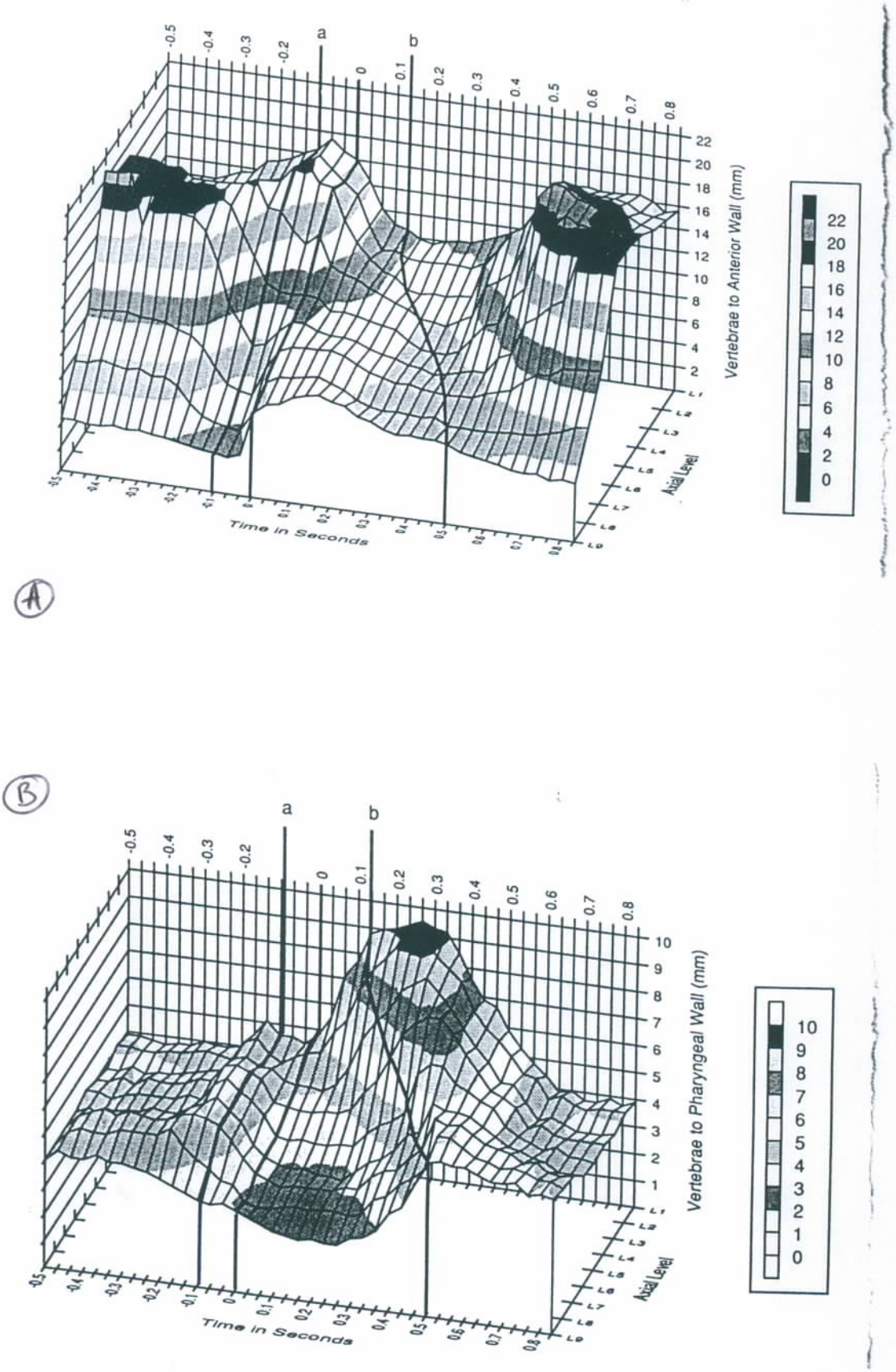

Figure 12 : Résultats d'une étude vidéomanométrique

Légendes de la figure 12 :

A - Mouvement du mur pharyngé antérieur, dans un plan horizontal, durant la déglutition de 5 mL de liquide baryté. Les données représentées ont été obtenues à partir de 16 déglutitions.

- La distance entre le mur pharyngé et la surface antérieure du corps des vertèbres, à chaque niveau, est indiqué sur l'axe des z, et quantifiée par le tableau à droite.
- Le temps est sur l'axe des x : le temps 0 indiquant l'ouverture du SSO, dûe au contact du bol avec les récepteurs pharyngés, au niveau de C2 ; le temps b indiquent le temps où la fermeture luminale est totale dans tous les cas et pour chaque étage vertébral.
- L'axe des y représente les 9 niveaux où sont placés les capteurs manométriques, entre C2 et C4 inclus.

L'interprétation des contours de la surface pharyngée antérieure est plus compliquée que pour celle du mur postérieur, à cause du racourcissement pharyngé - complètement achevé peu après le temps a. En rapport avec les mouvements antérieurs de la langue, il résulte de l'élargissement du pharynx, au niveau de l'aire post-linguale (L1-L3), et de son rétrecissement, au niveau de L4-L9.

Au niveau L4-L5, le rétrécissement luminal est dû à la bascule des aryténoïdes, qui viennent effacer le vestibule laryngé. Puis, la fermeture pharyngée, en L6-L9, est dûe à l'élévation du SSO

B - Mouvement du mur pharyngé postérieur, durant la déglutition de 5 mL de liquide baryté. Les trois axes et temps ont été décrits dans la légende 12-A.
Parce que l'ouverture du SSO correspond à l'arrivée de l'apex du bol au niveau du sphincter, l'intervalle de temps a-0 (0,1 seconde) correspond approximativement à la durée de traversée du pharynx par le bol ; de plus, on peut déduire aussi que la contraction pharyngée est intimement liée au passage du bol à travers le pharynx.

(Kahrilas et coll., 1992)

L'utilisation de la Tomographie a permis quelques résultats originaux ; la déglutition étant un mécanisme rapide, elle nécessite une prise de données rapides ; pour cela, on relie le scanner à un ordinateur : c'est "l'Ultrafast Computerized Tomography", utilisé par Ergun (Ergun et coll.,1993) et par Kahrilas (Kahrilas et coll.,1995).

Ils utilisent un Imatron C-100 Ultrafast CT Scanner, programmé en mode "continu" ou en mode "ciné", de sorte à obtenir des images, toutes les 8 ms et tous les 8 mm, du nasopharynx à l'oesophage proximal.

Ainsi une séquence d'images tomographiques est obtenue, à un rythmes de 17 par secondes, après injection, dans la cavité buccale, d'un liquide de contraste iodé (ex : CAT Prep Solution ; 1,23% Iode) ; on fait varier les volumes de 5 à 30 ml :

* Ergun et son équipe vont tirer sur film argentique les images, les identifier (sujet, temps, localisation), les dessiner et, avec un planimètre, définir l'aire et le volume de la lumière pharyngé, avec ou sans bolus (*cf.* fig.13).

* Kahrilas et son équipe vont synchroniser les données tomographiques avec des données vidéofluoroscopiques, pour ainsi obtenir une suite d'image 3D de la déglutition (*cf.* fig.14).

- L'IRM :

Permet aussi une étude dynamique de la déglutition ; mais n'ayant pas donné de bons résultats, du fait de la rapidité des mécanismes déglutitoires, l'IRM est utilisée en mode Turbo-FLASH ("Fast Low Angle Shot"), qui présente alors quelques avantages sur la vidéofluoroscopie (Suto et coll., 1995).

L'IRM a été utilisée dans l'exploration de la déglutition ; mais, pour augmenter l'intensité du signal pharyngé, l'examen débute après injection, en IV, de 0,1 mmol/Kg de Gd-DTPA (gadopentetate diméglumine ; Magnevist). Suto et son équipe (1995) vont utiliser l'IRM (ex : Magnetom H 15SP, Siemens) en position turbo-FLASH ; ainsi, 21 images sont prises en 8 secondes, a raison de 2,6 par seconde, avec les données suivantes :

TR = 4,9 ms, TE = 2 ms, TI = 60 ms, angle de 8°, FOV = 200 mm, matrice de 64x64, signal d'excitation de 1 et épaisseur de 8 mm.

Puis, 600 mg d'un agent de contraste (ex : OMR, FerriSeltz) sont dissouts dans 300ml d'eau ; le patient ingurgite 5 à 10 ml de cette solution effervescente, agréable et se met en place dans l'IRM. La série d'images obtenue est ensuite éditée en mode "ciné", ce qui permet d'observer clairement l'écoulement de l'agent de contraste, de la cavité buccale jusqu'à l'oesophage, ainsi que les mouvements du palais mou, de la langue, de l'épiglotte et du mur pharyngé postérieure, lors de la déglutition.

Données représentant la région glossopalatale: Fig. 13

A-image tomographique obtenue 0,24 seconde avant la fermeture du sphincter buccal.

B-illustration des changements dynamiques de la cavité buccale, durant la deglutition:

. en blanc, l'air
. en noir, le bol alimentaire

(Ergun et coll., 1993)

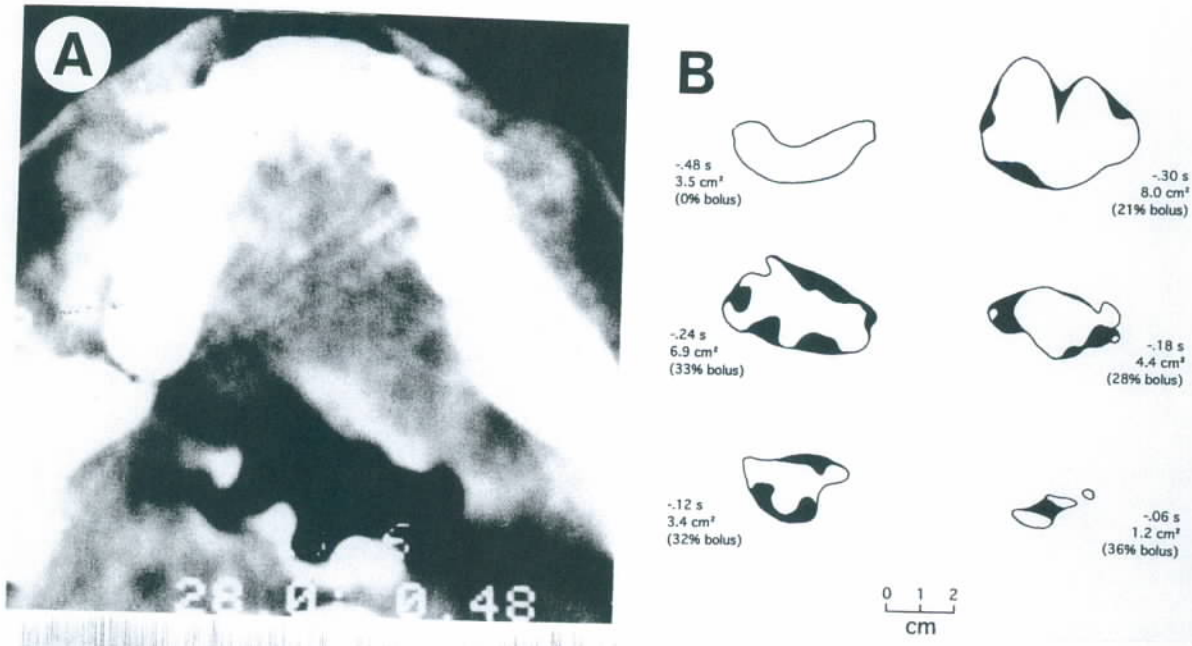

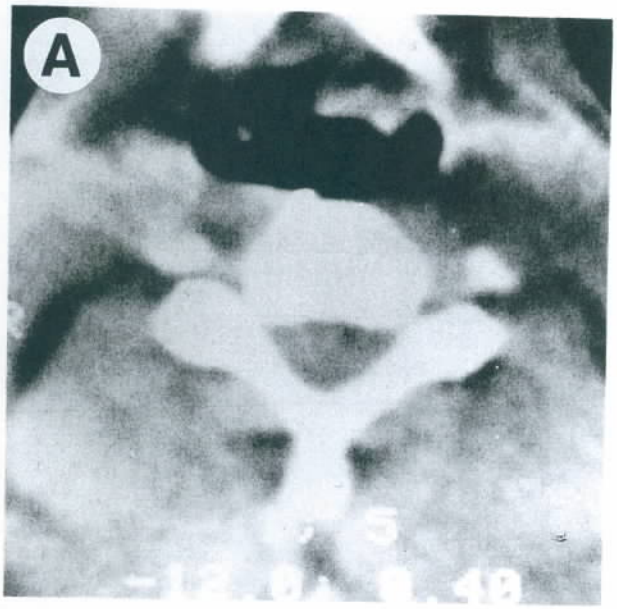

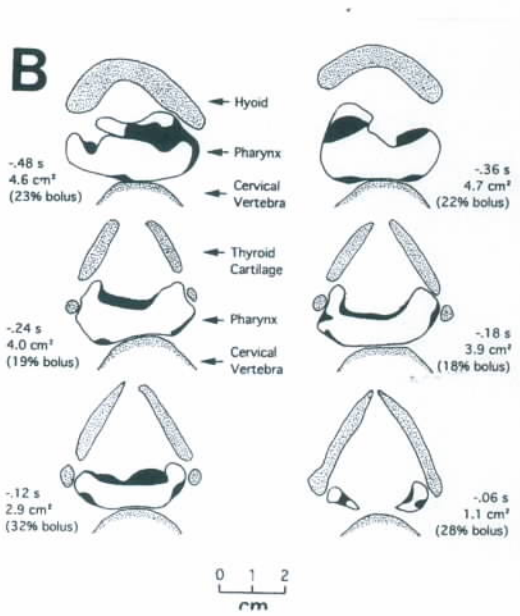

Données représentant les vallécules: Fig. 13

A- image tomographique au temps -0,48 seconde

B- bien que l'os hyoïde s'élève entre -0,36 et -0,24 seconde, on distingue bien son déplacement antérieur, entre -0,48 et -0,36 seconde

. en noir, le bol alimentaire

. en blanc, l'air

. en gris, de l'os ou du cartilage

On note aussi l'absence de mouvements du mur pharyngé postérieur (muscles constricteurs pharyngés), jusqu'à -0,06 seconde, et l'occlusion de la partie médiale de la chambre, par l'épiglotte et les vallécules

(Ergun N coll., 1993)

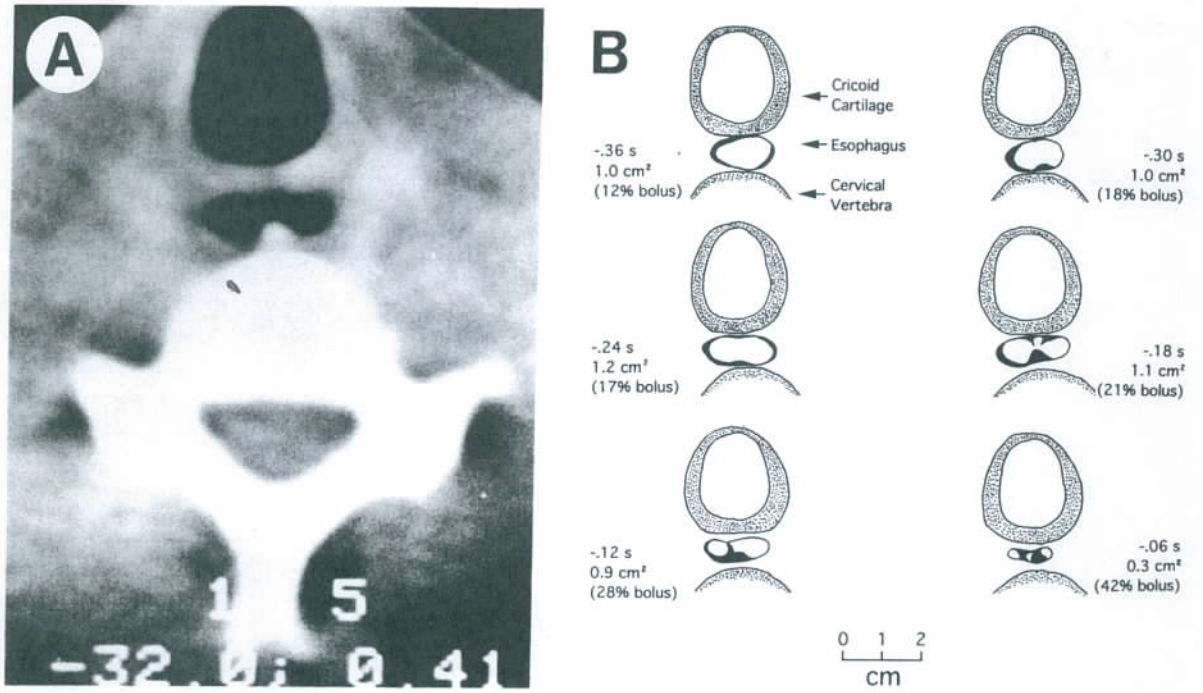

Données représentatives du SSO : Fig. 13

A- image tomographique au temps -0,18 seconde

B- l'ouverture du sphincter ne peut être visible avant élévation complète du cartilage laryngé. On note cependant la position confinée du SSO entre le cartilage cricoïde et la vertèbre cervicale, ainsi que la position périphérique du bol alimentaire.

. en noir, le bol alimentaire

. en blanc, l'air

. en gris, de l'os ou du cartilage.

(Ergun et coll., 1993)

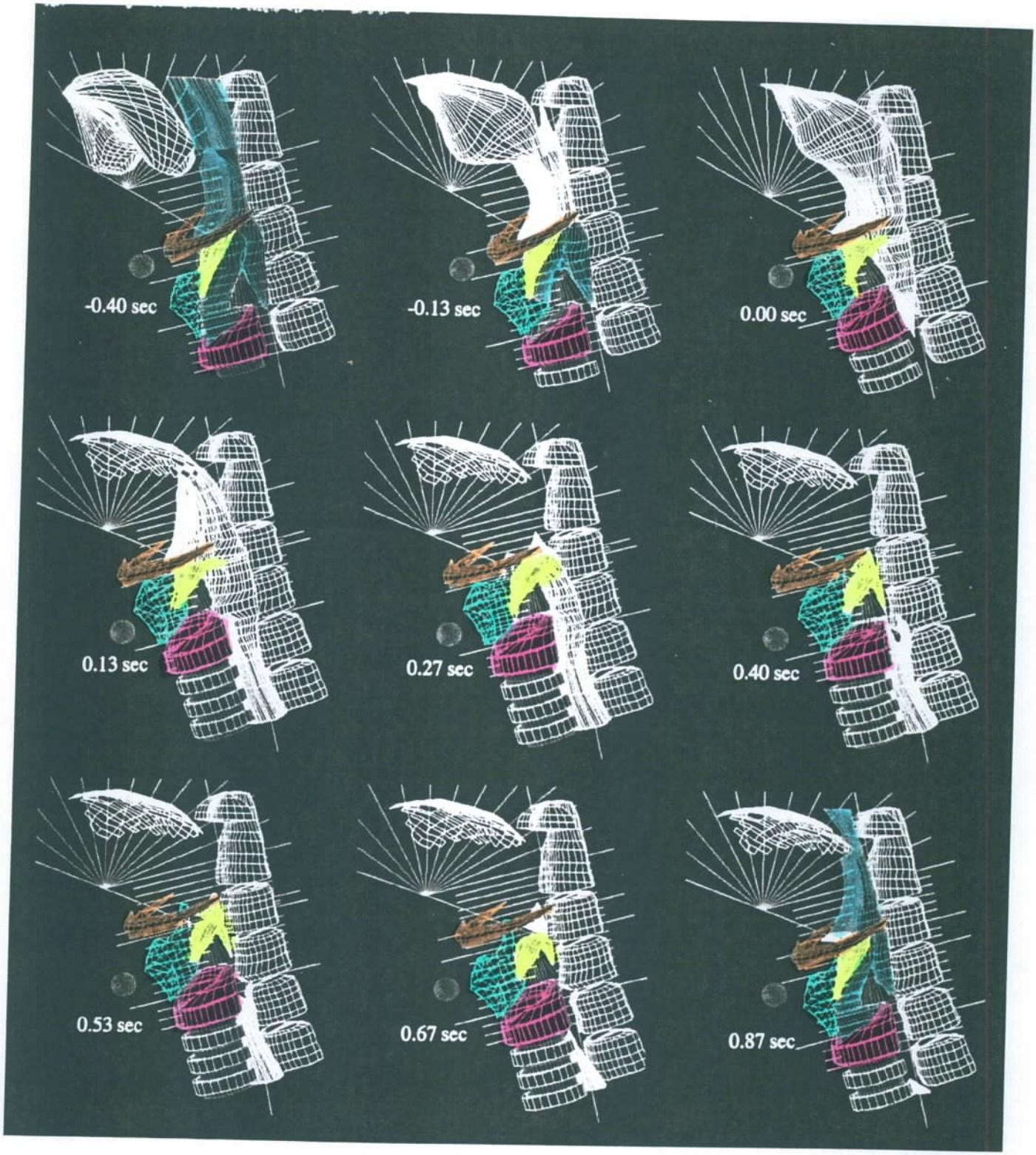
-0.40 sec
-0.13 sec
0.00 sec
0.13 sec
0.27 sec
0.40 sec
0.53 sec
0.67 sec
0.87 sec

Fig 14 :

Légende de la figure 14 : neuf configurations 3D pharyngées, obtenues avec 10 mL d'agent de contraste.

En blanc, le bol alimentaire (encadré par le corps vertébral et la trachée)

En bleue, les voies supraglottiques

En orange, l'os hyoïde

En jaune, l'épiglotte

En rose, le cartilage cricoïde

En vert, le cartilage thyroïde

La boule grise est un point de références, positionnées sous le menton ; le temps est défini par rapport à l'ouverture du SSO (temps 0,00 seconde).

(Kahrilas et coll., 1995)

- La vidéoscintigraphie oropharyngée :

Méthode introduite en 1972, elle permet une étude qualitative et quantitative - objective - de la déglutition, en suivant le transit après déglutitions répétées à l'aide d'une gamma-caméra, la progression d'un bolus liquide ou solide marqué au Technétium 99 (Zohar et coll., 1998).

Le sujet est assis, face à la gamma-caméra qui visualise ainsi, en une même vue, la cavité buccale, le pharynx et l'oesophage. Pour cela, on administre au patient à jeun depuis 4 h, par voie orale, 10 ml de crème mélangée à 10 MBq de Tc-^{99m}. Durant les 30 secondes suivantes, il ne devra plus déglutir. Ainsi, à partir d'une seule déglutition, une évaluation qualitative et quantitative est faite. Les aires radioactives sont visualisées depuis la bouche jusqu'à l'estomac (*cf.* fig.15), et sont enregistrées, à raison de 25 images par seconde, dans l'ordinateur.

Puis, le calculateur va permettre, en utilisant les données collectées durant la déglutition et en se basant sur le temps mis pour que la radioactivité disparaisse, d'obtenir en pourcentage la clairance pharyngée - pour chaque déglutition - et le temps du transit oesophagien total (TTO).

- L'échographie :

Permet une étude qualitative de la déglutition, en explorant les mouvements de la langue dans la formation et la propulsion du bol alimentaire, de la cavité buccale vers l'oropharynx (Fanucci et coll., 1994).

Toutes les méthodes radiographiques utilisent un agent de contraste, iodé ou baryté, sauf l'échographie. Par conséquent, l'utilisation récente des ultrasons (Fanucci et coll., 1994) dans l'exploration de la déglutition est devenue une technique de choix dans l'étude de la phase orale et qui peut, comme les autres techniques, être reliée à un magnétoscope, muni d'un arrêt sur image..

L'échographie se fait lors de la déglutition de 20 ml d'eau - chez l'adulte - ou lors de la succion - chez les nouveaux nés - en plaçant la sonde au milieu de la région sous-mentale :

Le plancher buccal, les muscles intrinsèques et les génioglosses sont visualisés en coupes coronales (*cf.* fig.16), avec une sonde de 5 MHz, alors que la coupe sagittale visualise l'oropharynx, l'os hyoïde et la motricité laryngée, avec une sonde de 7,5 MHz (ex : Ansaldo Elettronica).

Cependant, les balayages horizontaux trans-buccaux ne peuvent être obtenus que chez les bébés.

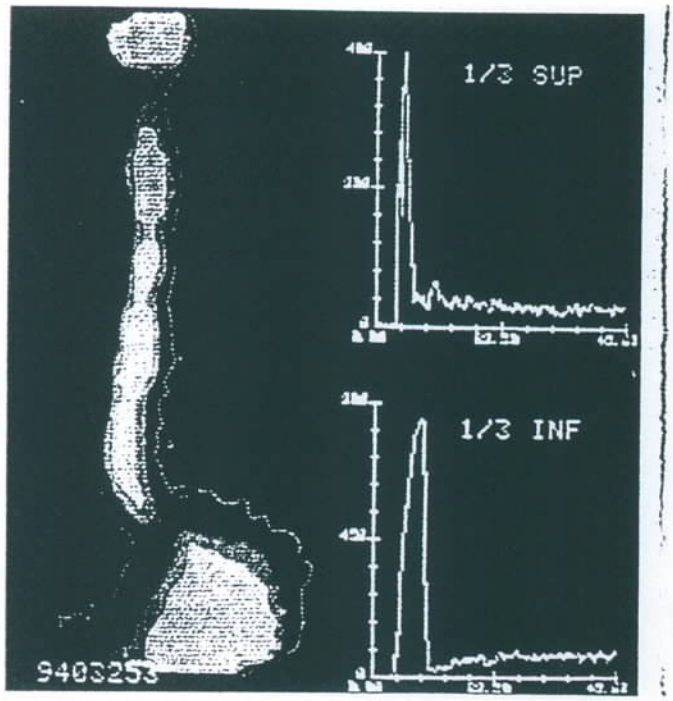

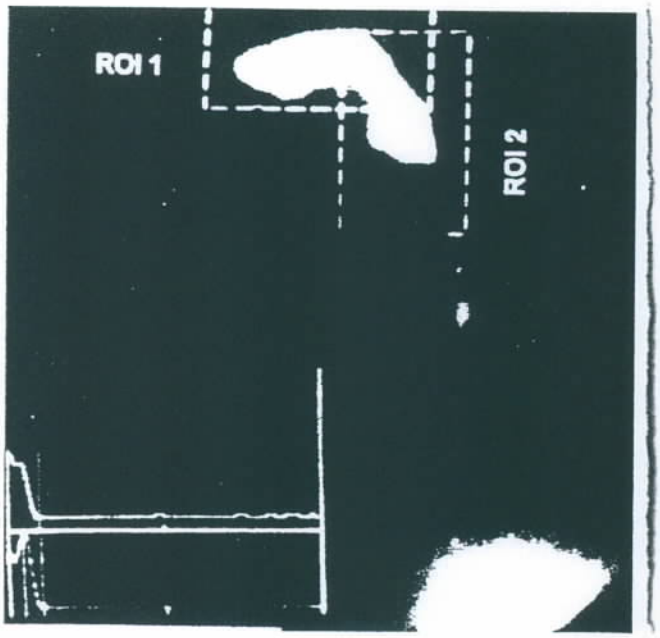

Figure 15 : Scintigraphies oro-pharyngo-oesophagienne, chez un sujet normal.

Les courbes du 1/3 sup. et du 1/3 inf. de l'oesophage montre un pic unique et étroit.
Le temps de transit moyen est inférieur à 6 seondes.

(Zohar et coll., 1998)

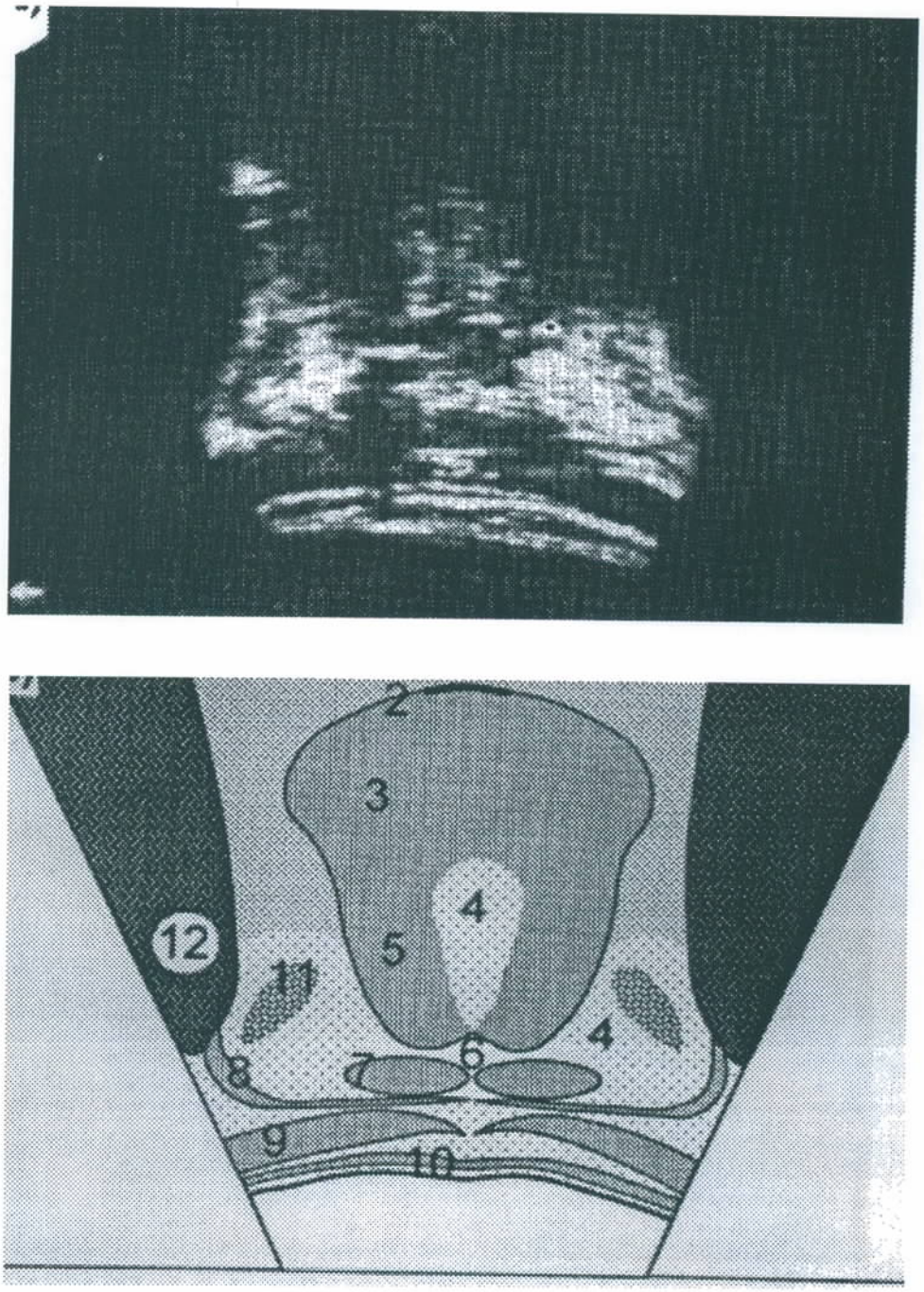

Figure 6: Images de la déglutition obtenue à partir d'un examen échogrophique.

A- coupe coronale passant par la langue et le plancher de la bouche.
B- dessin représentant l'image échographique précedente :
dos de la langue (2), muscles intrinsèques de la langue (3), graisse (4), m. génioglosse (5), fascia (6), m. géniohyoïde (7), m. mylohyoïde (8), ventre ant. du digastrique (9), platisma (10), glandes salivaires (11) et mandibule (12).

(Fanucci et coll., 1994)

3.2 ANALYSE

Après une description détaillée des différentes techniques possibles, il a été ainsi possible de mettre en évidence leurs spécificités dans l'exploration de la déglutition. Pour étudier chacune d'entre elles, il est nécessaire de se baser sur quelques points essentiels :

- Caractère invasif
- Coût
- Maniabilité
- D'interprétation facile
- Informations fournies
- Utilisation thérapeutique

Ainsi, selon ces 6 critères, le "Blue Dye Test" - qui consiste à observer l'existence ou non d'un écoulement coloré, au niveau du tube, chez des patients trachéotomisées - ne permet pas de définir la cause de l'aspiration et ne révèle pas toutes les fausses-routes, ce qui réduit à néant son rôle dans l'élaboration d'une thérapie efficace.

a) Examen clinique

Il ne permet pas de visualiser les structures internes mises en jeu lors du temps pharyngé de la déglutition et ne permet pas de déterminer l'existence et la sévérité de fausses routes, ni d'en expliquer la cause (Aviv et coll.,1998;Ott et coll.,1993).

Ainsi, 40% de ces malades ne sont pas détectés (Low et coll., 1993). De plus, la localisation de la douleur, lors d'une dysphagie, ne correspond pas toujours à son site anatomique ; 25% des patients se plaignant de dysphagie haute ont, en faite, une lésion de l'oesophage distal (Low et coll.,1993).

Par conséquent, l'exploration de la déglutition au lit du malade, par une "simple" évaluation clinique n'est pas adéquate et nécessite, la plupart du temps, un examen endoscopique ou vidéofluoroscopique complémentaire, pour orienter le médecin dans le choix d'une alimentation appropriée et d'une thérapie valable.

b) Endoscopie et vidéofluoroscopie

Les examens paracliniques viennent ainsi compléter une évaluation clinique qui reste trop superficielle. Cependant, endoscopie et vidéofluoroscopie sont différentes ; Langmore (Langmore et coll.,1991) va comparer les résultats obtenus avec ces deux techniques, selon quatre critères pathologiques de la déglutition:

. l'écoulement prématuré du bol
. les résidus pharyngés
. la pénétration laryngée
. les fausses routes

Pour cela, il mesure la sensibilité, la spécificité et les prédictions que l'on peut faire avec l'endoscopie, comparées à celles faites à partir de la vidéofluoroscopie.

Ainsi, à 75%, l'endoscopie est plus sensible que la vidéofluoroscopie et on pourra prédire les résultats obtenus par la fluoroscopie, à partir de ceux de l'endoscopie (Langmore et coll., 1991).
Pour ce qui est des résidus pharyngés et de l'écoulement prématuré du bol, la vidéofluoroscopie donne parfois des résultats contraires et peut ainsi paraître plus juste que l'endoscopie.

Si on adapte une caméra à l'endoscope, les ralentis pourront révéler de nombreuses informations sur le passage du bol à travers l'hypopharynx, sur le mouvement des structures dû à l'anticipation du passage du bol, ainsi que sur la sensibilité de l'hypopharynx et du larynx ; il est d'ailleurs possible de visualiser et de localiser, avec plus de précisions, les résidus pharyngés, à partir de l'endoscopie. Enfin, l'évaluation de la protection des VAS, lors de l'apnée ou de la toux, avec l'endoscopie, sera plus appropriée.

L'endoscopie présente d'autres avantages :

- C'est une technique facilement accessible, pouvant complémenter l'examen laryngoscopique de routine, lorsque le patient semble présenter les symptômes d'une dysphagie.
- De plus, elle est peu encombrante, utilisable au chevet du malade et ne nécessite ni radiologue, ni orthophoniste, ni manipulateurs radio, et peut être répétée autant de fois que l'on veut, sans irradier le patient.
- En plus d'un intérêt diagnostic, l'endoscopie a un rôle thérapeutique (Bastian,1991) permettant au patient de visualiser et de coordonner ses propres mouvements pharyngés (*cf.* fig.17), et est plus apte à servir de base anatomique pour

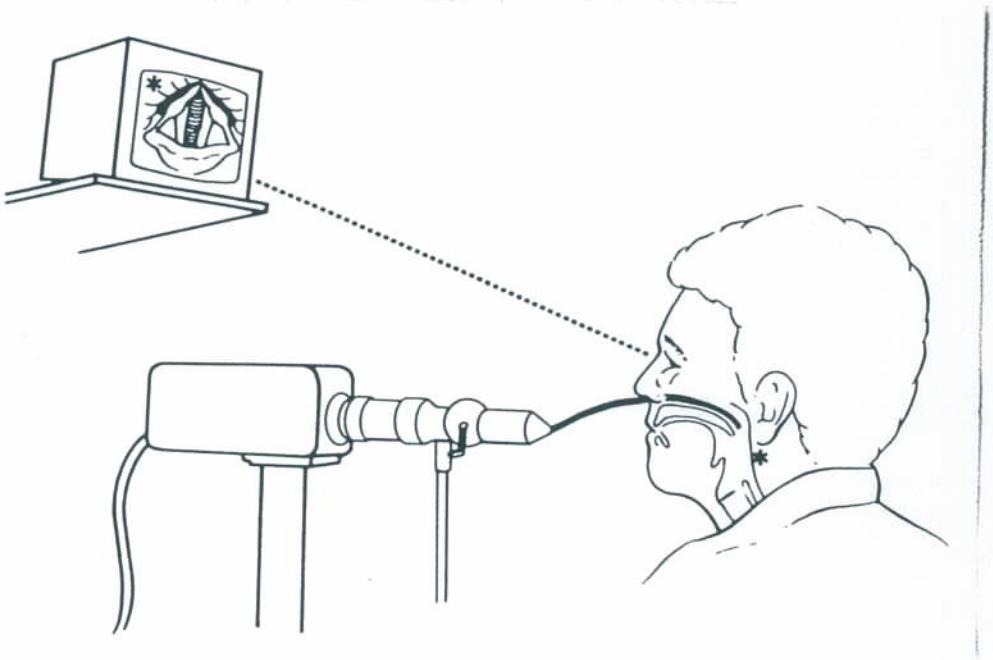

Figure 17 : Image pharyngée par "biofeedback", utilisée lors des thérapies ORL

(Bastian, 1991)

l'élaboration d'une chirurgie O.R.L. ; par rapport à la vidéofluoroscopie, les résultats post-opératoires peuvent être étudiés jour par jour, sans avoir à tenir compte des radiations - qui ne limitent pas non plus le nombre de déglutitions.

- Cet examen offre aussi la possibilité d'une étude sensitive oropharyngée, envisagée par Bastian, en 1991, et développée par Aviv et son équipe, en 1998, permettant d'aider les médecins dans l'élaboration de leurs diagnostics et dans le choix d'une rééducation appropriée.
- De plus, l'examen endoscopique, décrit par Bastian, ne nécessite pas forcément l'utilisation de nourritures, permettant l'étude de patients soumis à d'importantes fausses routes.

Malgré cela, cette technique reste peu appropriée pour l'étude de la phase "propre" de déglutition - où le champ visuel est obstrué - ainsi que pour l'étude des disfonctionnements de l'oesophage (Ekberg et coll.,1997).

En somme, cette méthode non-radiographique apporte autant, voir plus d'informations que le transit baryté (Bastian,1991) ; c'est une méthode fiable, en tant que premier examen mais ne reste tout de même qu'une simple étude morphologique (Bastian,1991) alors que la vidéofluoroscopie permet une étude à la fois morphologique et fonctionnelle (Ekberg et coll.,1997).

En effet, cette dernière donne de bons résultats sur l'étude de l'activité motrice du pharynx et de l'oesophage (Fanucci et coll.,1994) et permet une relecture immédiate des images, contrairement à la cinéradiographie, mais aussi une analyse image par image, une irradiation moins importante et un coût moindre (Ott et coll.,1993 ; Low et coll.,1993 ; Suto et coll.,1995).

Mais, comme l'endoscopie, c'est aussi une méthode qui contribue au développement des programmes de rééducation (Kahrilas et coll.,1995 ; Palmer et coll.,1993 ; Ekberg et coll.,1997; Suto et coll.,1995). On peut ainsi visualiser directement sur l'écran, le résultat des manoeuvres visant à rétablir une déglutition normale, en modifiant volontairement la physiologie pharyngée :

- la "déglutition supraglottique", qui va fermer les vraies cordes vocales avant et après déglutition.
- la "déglutition super-supraglottique", qui va fermer l'entrée des voies aériennes, des aryténoïdes à la base de l'épiglotte, et fermer aussi les fausses cordes vocales, avant et après déglutition.
- la "déglutition avec effort", qui va augmenter la pression et les mouvements de la base de la langue, pour effacer le repli glosso-épiglottique, durant la déglutition.

- la "manoeuvre de Mendelsohn", pour augmenter l'élévation pharyngée, tout en suivant ses mouvements, permettant d'augmenter la durée de l'ouverture du SSO.

- les changements posturaux, avec l'inclinaison de la tête ou du menton.

- les changements de viscosité des aliments.

Toutes ces modifications vont permettre d'ajuster une thérapie personnalisée en fonction des possibilités et besoins du patient, élaborée durant l'examen radiologique.

Cependant, bien que cette méthode soit excellente pour une étude imagée et dynamique de la déglutition, elle comporte quelques inconvénients :

- Pour les patients dysphagiques qui ne pourraient pas supporter de fausses routes - obligeant l'utilisation de liquides à fortes densités, voir même de stopper l'examen - pour 25% d'entre eux, les changements posturaux ne changent rien (Rasley et coll.,1993).
- La vidéofluoroscopie nécessite un matériel sophistiqué et onéreux, trois fois plus cher que l'endoscopie (Boiron et coll., 1997 ; Bastian, 1991 ; Aviv et coll., 1998), un personnel spécialisé, avec un radiologue, un orthophoniste, des manipulateurs radio et une équipe soignante (Low et coll., 1993 ; Bastian, 1991 ; Ekberg et coll., 1997), dans le but de bien positionner le malade, d'effectuer et d'interpréter les résultats, et de corriger certains artefacts ou autres problèmes techniques.
- Elle ne donne pas non plus d'informations sur les tissus mous - à la différence de la tomographie - ni sur la musculature pharyngée ou encore sur la sensibilité oropharyngée (Bastian, 1991) ; ne permet pas non plus de visualiser l'accumulation d'aliments dans le laryngopharynx - contrairement à l'endoscopie
- Elle est plus difficile à utiliser chez des patients atteints de démence (Aviv et coll., 1998).
- Elle est trop irradiante
- Elle est inadéquate pour les patients des unités de soins intensifs - nécessitant un transport spécialisé - pour les patients à mobilité réduite ou de faiblesse excessive, et tout simplement, pour ceux qui nécessite un examen immédiat (Langmore et coll., 1991).

Pour ce qui est des informations quantitatives, il faudra coupler cette méthode avec la manométrie pour être satisfait (Olsson et coll., 1998).

c) méthodes électrophysiologiques

Pouderoux (Pouderoux et coll.,1996) a obtenu des résultats identiques, avec des méthodes totalement différentes : EMG, EGG, cinéradiographie. Ainsi, chacune d'elle peut servir d'indicateur valable quant à la physiologie de la déglutition ; mais, chaque information reçue sera différente.

Cependant, même si l'EMG à électrode-aiguille est de caractère fortement invasif, il permet tout de même un diagnostic précoce de la déglutition chez le nouveau né et peut mettre en évidence des atteintes neuromusculaires périphérique et centrale (Renault et coll., 1992). En effet, grâce à l'activité EMG, on évalue, indirectement, les muscles, nerfs crâniens, relais inter-nucléaires et centres régulateurs, intervenant dans la déglutition. Par exemple, l'activité des muscles de la langue permet d'apprécier la qualité de leur tissu musculaire ainsi que le fonctionnement des motoneurones IX, X et XII.

L'EMG fait partie des rares techniques facilement utilisables chez le nouveau né - bien que très invasive - car il serait en effet difficile de faire participer un bébé à un examen fluoroscopique ; mais, l'étude dynamique des muscles génioglosses (témoin du temps buccal) et thyro-hyoïdien (témoin du temps pharyngé) - permettant d'apprécier la coordination des deux premiers temps de la déglutition - est réservée au tout petit, et n'est qu'exceptionnellement entreprise chez les enfants de plus de 1 an.

Bien que EMG et EGG procurent les mêmes résultats (Pouderoux et coll.,1996), le signal EGG est plus difficile à interpréter à cause des variations d'impédance au cours de la perfusion - indépendamment du cycle respiratoire qui augmente en amplitude et en fréquence, immédiatement avant la déglutition.

d) Détection des sons laryngés

La détection des sons laryngés est aussi une technique simple, reproductible, d'interprétation simple, indolore, quotidiennement utilisable et d'une parfaite innocuité pour le sujet. Elle est susceptible de permettre un contrôle fiable de l'efficacité du geste déglutitoire, avant toute nouvelle tentative d'ingestion d'aliments, et lors d'un suivi rééducatif rigoureux ; il est donc possible << de contrôler l'évolution, la récupération et la rééducation d'une dysphagie; de déterminer le moment le plus opportun pour réalimenter un sujet en difficulté; d'envisager une adaptation fine de l'alimentation aux possibilités du sujets, pour lui assurer un certain confort ainsi qu'une aide au diagnostic.>> (Boiron et coll., 1997 ; Lebel et coll., 1990)

Cependant, Logemann (1994) nous rappelle que la différence entre le normal et le pathologique n'a pas encore été déterminée avec précisions et que son utilisation en clinique nécessite encore de nombreuses recherches.

De plus, comme le souligne Lebel (Lebel et coll., 1990), cette technique ne prend en compte que la nature et la quantité du bolus ; un des facteurs limitants est qu'il existe une certaine "variabilité intra-individuelle" (état psychique du moment, émotivité, tension nerveuse, anxiété, prise de médicaments...) susceptible de modifier la déglutition, de même qu'il existe une "variabilité inter-individuelle", reflet de légères variations en forme, en volume et en dimensions.

Il est important de noter que la "variabilité selon l'âge" ne présente pas une limitation, et s'inscrit plutôt dans le cadre des "théories de vieillissement".

e) Méthodes radiologiques

- la tomographie :

On retrouve le même facteur limitant pour la tomographie (Ergun et coll., 1993) ; on ne peut obtenir une image pour tous les niveaux anatomiques, du fait des variations de longueurs du pharynx, d'un individu à l'autre, ce qui rend difficile la prédiction des caractéristiques de la déglutition, en ces points donnés. Mais, le plus gênant de cette technique est le temps d'attente entre deux scanners ; de l'ordre de 15 à 20 minutes, ce qui est trop long pour le patient.

Mais, elle est utile car elle procure des coupes horizontales du pharynx, par exemple, permettant d'identifier plus aisément la forme et le contour de la chambre pharyngée - pour évaluer sa symétrie - de connaître la position du bol alimentaire ainsi que le volume d'air dégluti.

- l'échographie :

Il est plus facile de mener une étude chez le bébé, en utilisant les ultrasons, que la vidéofluoroscopie, du fait d'un équipement lourd. L'enfant peut même rester dans les bras de sa mère (Fanucci et coll., 1994) et l'expérience peut être répétée sans problème, car non irradiante et n'utilisant pas de produits de contraste. Mais, elle présente aussi d'autres avantages : elle permet de visualiser directement la morphologie et la mobilité d'un seul muscle, durant les différents mécanismes de la phase orale, ce que ne fait pas la vidéofluoroscopie.

- L'IRM :

L'IRM permet une évaluation simple des mouvements des structures oropharyngées, lors de la déglutition (Suto et coll., 1995), et, comme la tomographie, grâce à l'utilisation d'un agent de contraste, permet de révéler la position exacte du bol alimentaire.
Malheureusement, même si le produit de contraste, en cas de fausses routes, est théoriquement sans incidence sur la santé du patient, l'IRM ne peut être utilisée que chez un sujet calme et non claustrophobe ; sinon, il risquerait de s'étouffer. De plus, la déglutition en position allongée dans un tunnel étroit et sombre ne correspond pas à la position de référence.

Au niveau de l'image, par rapport à la vidéofluoroscopie, la résolution temporelle est moindre mais peu être améliorée au dépend de la résolution spatiale, donnant par conséquent, une image de moins bonne qualité.

- La vidéoscintigraphie oropharyngée :

Avec la vidéoscintigraphie, le problème de la qualité de l'image ne se pose pas puisqu'on ne peut pas visualiser les structures anatomiques (Suto et coll., 1995 ; Zohar et coll., 1998).

Cependant, elle est idéale pour toutes mesures qualitatives et quantitatives de la déglutition et est bien acceptée par le patient, puisque simple, non invasive et d'irradiation faible : cet examen peut être renouvelé sans risque, chez un même individu.

CONCLUSION

Avant même de procéder à une analyse précise de ces méthodes, il était facilement concevable que l'examen clinique et les méthodes électrophysiologiques ne donneraient pas autant de détails sur la physiologie ou la pathologie de la déglutition que les méthodes endoscopiques ou radiographiques.
En effet, bien que les deux premières puissent générer des informations intéressantes, elles ne permettent cependant pas de suivre le trajet du bol alimentaire et de le mettre en relation avec les mouvements des murs oropharyngés correspondants, lors de la déglutition.

Ainsi, bien que l'endoscopie soit un outils très pratique pour l'évaluation des dysphagies, il n'empêche que la radiologie offre une facilité unique dans la recherche des symptômes d'une déglutition anormale, par une évaluation à la fois morphologique et fonctionnelle des différents composants de la déglutition.

Ces deux catégories de méthodes ne doivent donc pas rivaliser, mais être utilisées pour ce qu'elles apportent, et non pas rejetées pour ce qu'elles n'apportent pas ; c'est pourquoi endoscopie et vidéofluoroscopie doivent se complémenter.

De plus, suite aux problèmes soulevés - coût et irradiation, il semble nécessaire d'adapter les techniques non-imagées pour une utilisation quotidienne, d'améliorer les protocoles pour fournir des informations encore plus précises, pour ne recourir aux méthodes radiologiques que de façons occasionnelles.

REFERENCES :

Aviv JE, Kim T, Sacco RL, Kaplan S, Goodhart K, Diamond B, Close LG.
FEESST: a New Bedside Endoscopic Test of the Motor and Sensory Components of Swallowing.
Annals of Otology-Rhinology and Laryngology (1998) ; 107 : 378-387.

Bastian RW.
Videoendoscopic Evaluation of Patients with Dysphagia: an Adjunct to the Modified Barium Swallow.
Otolaryngology-Head and Neck Surgery (1991) ; 104(3) : 339-350.

Boiron M, Rouleau P, Metman EH.
Exploration of Pharyngeal Swallowing by Audiosignal Recording.
Dysphagia (1997) ; 12 : 86-92.

Dantas RO, Kern MK, Massey BT, Dodds WJ, Kahrilas PJ, Brasseur JG, Cook IJ, Lang IM.
Effect of Swallowed Bolus Variables on Oral and Pharyngeal Phases of Swallowing.
American Journal of Physiology (1990) ; 258 : G675-G681.

Dodds WJ, Stewart ET, Logemann JA.
Physiology and Radiology of the Normal Oral and Pharyngeal Phases of Swallowing.
American Journal of Roentgenology (1990) ; 154 : 953-963.

Ekberg O, Olsson R.
Dynamic Radiology of Swallowing Disorders.
Endoscopy (1997) ; 29 : 439-446.

Ergun GA, Kahrilas PJ, Lin S, Logemann JA, Harig JM.
Shape, Volume, and Content of the Deglutitive Pharyngeal Chamber Imaged by Ultrafast Computerized Tomography.
Gastroenterology (1993) ; 105 : 1396-1403.

Fanucci A, Cerro P, Ietto F, Brancaleone C, Berardi F.
Physiology of Oral Swallowing Studied by Ultrasonography.
Dentomaxillofacial Radiology (1994) ; 23 : 221-225.

Hamlet SL, Nelson RJ, Paerson RL.
Interpreting the Sounds of Swallowing: Fluid flow through the Cricopharyngeus.
Annals of Otology-Rhinology and Laryngology (1990) ; 99 : 749-752.

Kahrilas PJ, Logemann JA, Lin S, Ergun GA.
Pharyngeal Clearance during Swallowing: a Combined Manometric and Videofluoroscopic Study.
Gastroenterology (1992) ; 103 : 128-136.

Kahrilas PJ, Lin S, Chen J, Logemann JA.
Three-dimensional Modeling of the Oropharynx during Swallowing.
Radiology (1995) ; 194(2) : 575-579.

Langmore S, Schatz K, Olson N.
Endoscopic and Videofluoroscopic Evaluations of Swallowing and Aspiration.
Annals of Otology-Rhinology and Laryngology (1991) ; 100 : 678-681.

Lebel D, Parel C, Thouvenot J.
Exploration de la Déglutition à partir de son Signal Sonore.
Archives Internationales de Physiologie et de Biochimie (1990) ; 98 : 75-86.

Logemann JA, Kahrilas PJ, Begelman J, Dodds WJ, Pauloski BR.
Interactive Computer Program for Biomechanical Analysis of Videoradiographic Studies of Swallowing.
American Journal of Roentgenology (1989) ; 153 : 277-280.

Logemann JA.
Non-Imaging Techniques for the Study of Swallowing.
Acta Oto-Rhino-Laryngologica Belgica (1994) ; 48 : 139-142.

Low VHS, Rubesin SE
Contrast Evaluation of the Pharynx and Esophagus.
Radiologic Clinics of North America (1993) ; 31(6) : 1265-1291.

Olsson R, Castell J, Ekberg O, Castell DO.
Videomanometry of the Pharynx in Dysphagic Patients with Laryngeal Barium Penetration during Swallowing.
Acta Radiologica (1998) ; 39 : 405-409.

Ott DJ, Pikna LA.
Clinical and Videofluoroscopic Evaluation of Swallowing Disorders.
American Journal of Roentgenology (1993) ; 161 : 507-513.

Palmer JB, Kuhlemeier KV, Tippett DC, Lynch C.
A Protocol for the Videofluorographic Swallowing Study.
Dysphagia (1993) ; 8 : 209-214.

Pouderoux P, Logemann JA, Kahrilas PJ.
Pharyngeal swallowing elicited by fluid infusion : role of volition and vallecular containment.
American Journal of Physiology (1996) ; 270 : G347-G354.

Rasley A, Logemann JA, Kahrilas PJ, Rademaker AW, Pauloski BR, Dodds WJ.
Prevention of Barium Aspiration during Videofluoroscopic Swallowing Studies.
American Journal of Roentgenology (1993) ; 160 : 1005-1009.

Renault F, Raimbault J.
Electromyographie faciale, linguale et pharyngée chez l'enfant: une méthode d'étude des troubles de succion-déglutition et de leur physiopathologie.
Neurophysiology Clinic (1992) ; 22 : 249-260.

Sundgren P, Maly P, Gullberg B.
Elevation of the Larynx on Normal and Abnormal Cineradiogram.
The British Journal of Radiology (1993) ; 66(789) : 768-772.

Suto Y, Kamba M, Kato T.
Technical note: Dynamic Analysis of the Pharynx during Swallowing using Turbo-FLASH Magnetic Resonance Imaging Combined with an Oral Positive Contrast Agent-a preliminary study.
The British Journal of Radiology (1995) ; 68(814) : 1099-1102.

Zohar Y, Grusko I, Sulkes J, Melloul MM.
Oropharyngeal Scintigraphy: a Computerized Analysis of Swallowing in Patients with Obstructive Sleep Apnea.
The Laryngoscope (1998) ; 108 : 37-41.

Les trois temps de la déglutition :

1- Temps buccal: (volontaire)	. mastication . insalivation . rassemblement du bol alimentaire . compression postérieure : - ascension de l'os hyoïde - base de la langue plaquée contre le mur pharyngé postérieur - ascension du larynx - bascule de l'épiglotte . le bol franchit l'isthme oropharyngé . arrêt respiratoire momentané
1/2 sec.	
2- Temps pharyngé:	. fermeture du nasopharynx par le voile . ascension de l'os hyoïde et du larynx en haut et en avant . fermeture glottique et sus-glottique (épiglotte) . ouverture du pharynx . naissance d'une onde péristaltique primaire pharyngée . ouverture de la bouche oesophagienne
1/2 à 1 sec.	
3- Temps oesophagien:	. muscle strié (vagal) . muscle lisse (autonome) . action de la pesanteur du bolus la depression intra-thoracique . ouverture du sphincter oeso-gastrique
2 sec.	

Annexe 1